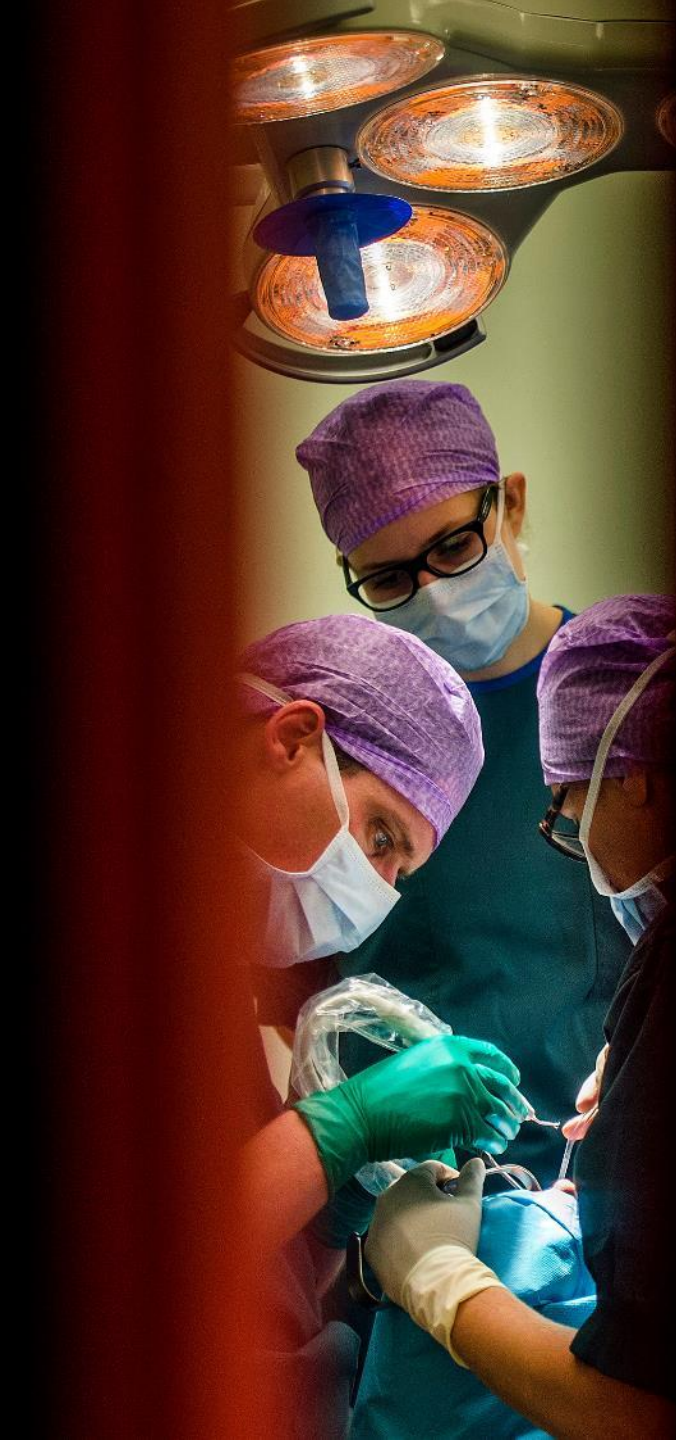

Disclosure belangen spreker

(potentiële) belangenverstrengeling	Geen / Zie hieronder
Voor bijeenkomst mogelijk relevante relaties met bedrijven	Bedrijfsnamen
<ul style="list-style-type: none"> • Leverancier producten & documentatie aan afdeling elektrofysiologie Amphia Breda 	<ul style="list-style-type: none"> • Medtronic • Abbott • Boston Scientific
<ul style="list-style-type: none"> • Consultancy 	<ul style="list-style-type: none"> • Abbott





Amphia

Cryo Ablaties CarVasZ 24 november Ede

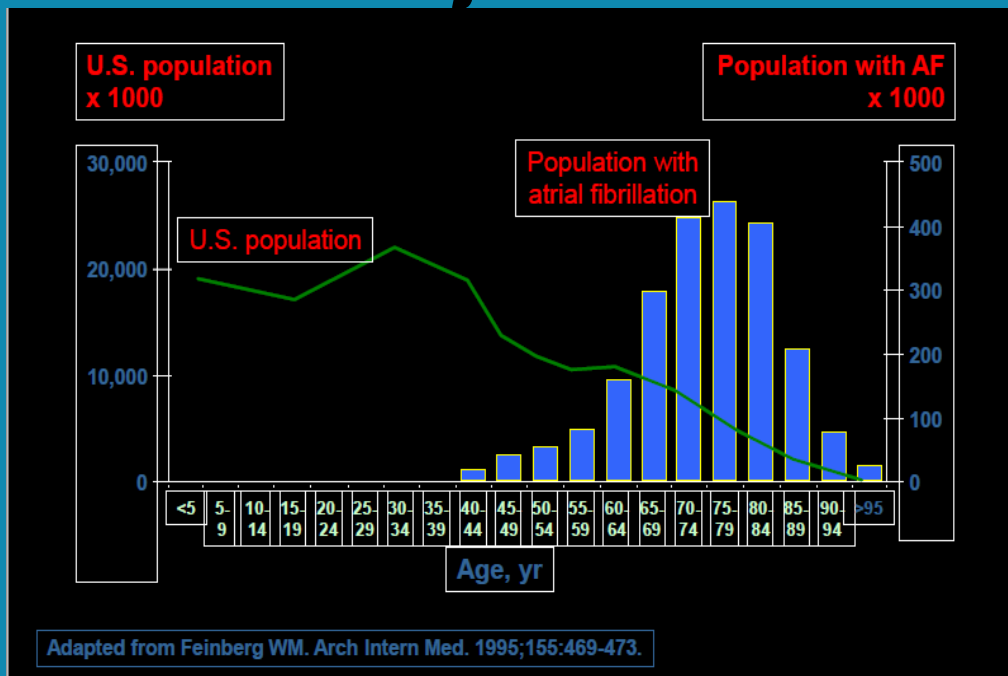
**Danny Verbunt
Ablatie technicus
Elektrofysiologie
Amphia Breda**

Atrium fibrilleren (AF)

Incidentie AF

Volwassen populatie in het algemeen 0.3-0.4%

- Boven 60 jaar: 2-4 %
- Boven 75 jaar: 8%



Classificatie of Atrium Fibrillatie *de 3 P's-*

Paroxysmal
duur < 48 uur

Persistent
duur < 7 dagen ongeacht de terminatie methode

Lang bestaand > 1 jaar

Permanent
duur > 7 dagen zonder verdere pogingen tot sinus ritme

Gallagher M, Camm AJ: Am J Cardiol 1998;82:18N



longvenen

Linker bovenste longvenen (LSPV)

Linker onderste longvenen (LIPV)

Rechter bovenste longvenen (RSPV)

Rechter onderste longvenen (RIPV)

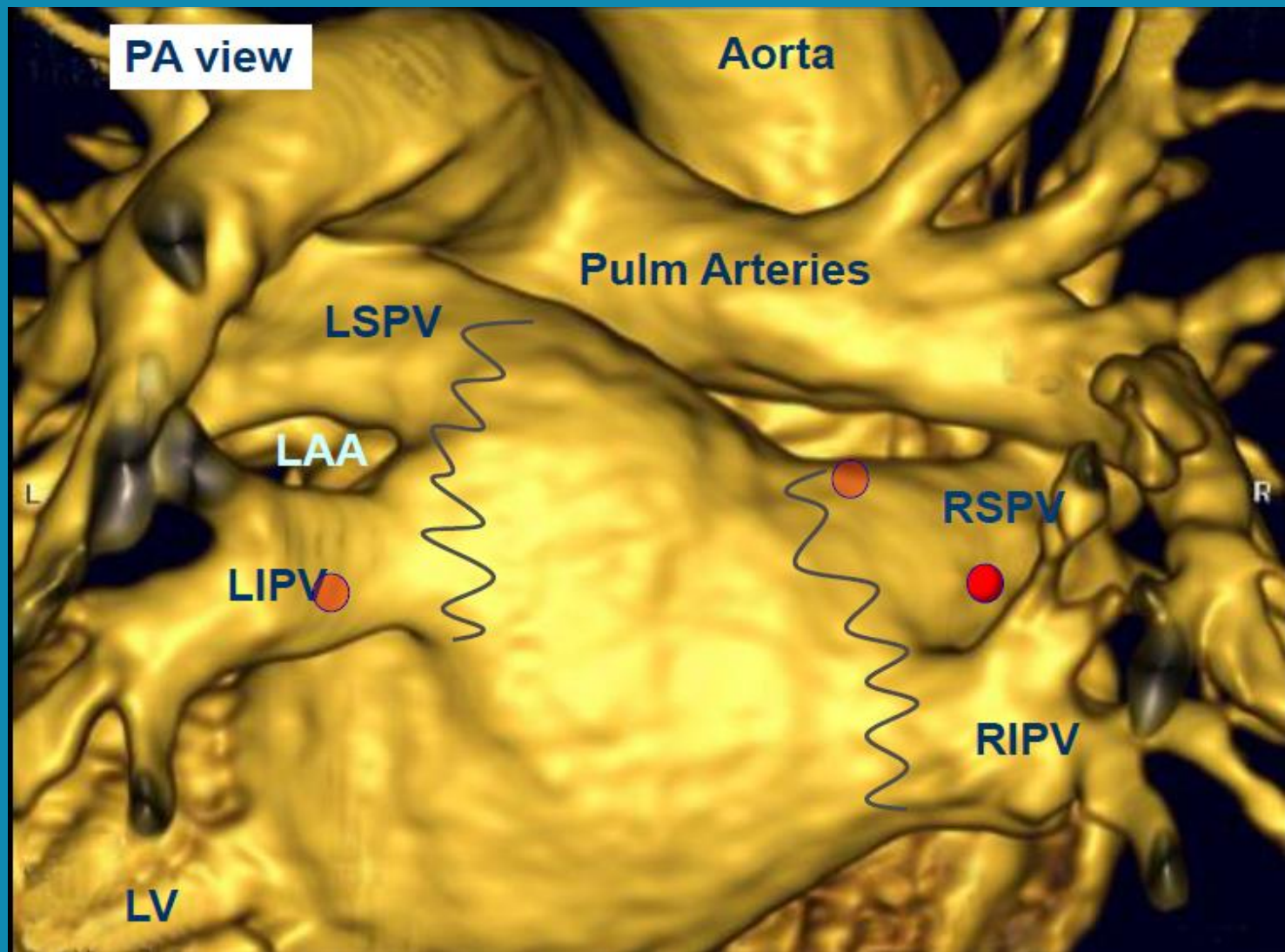
Anatomische variaties:

Common os

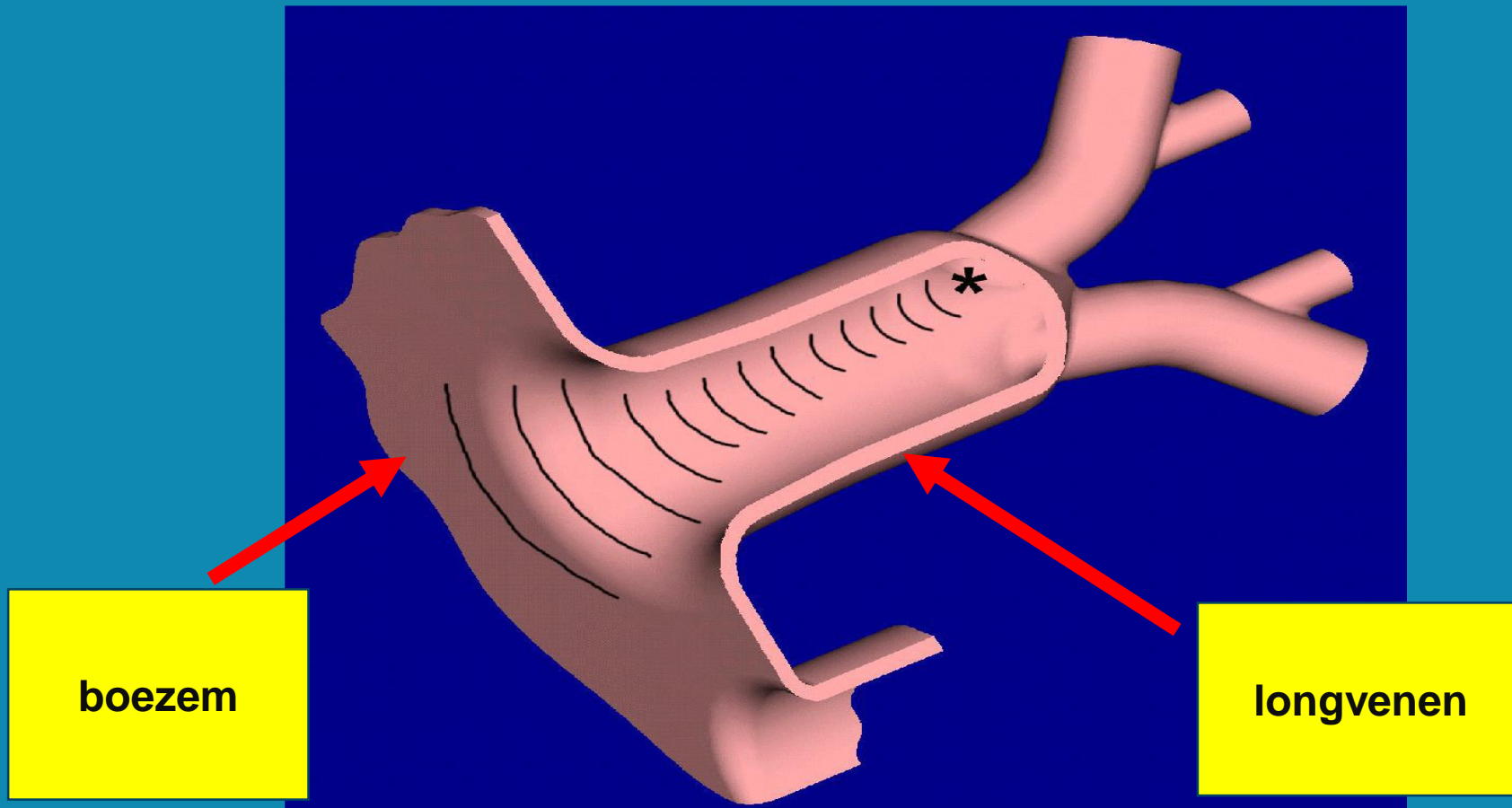
3 longvenen vanuit links of rechts



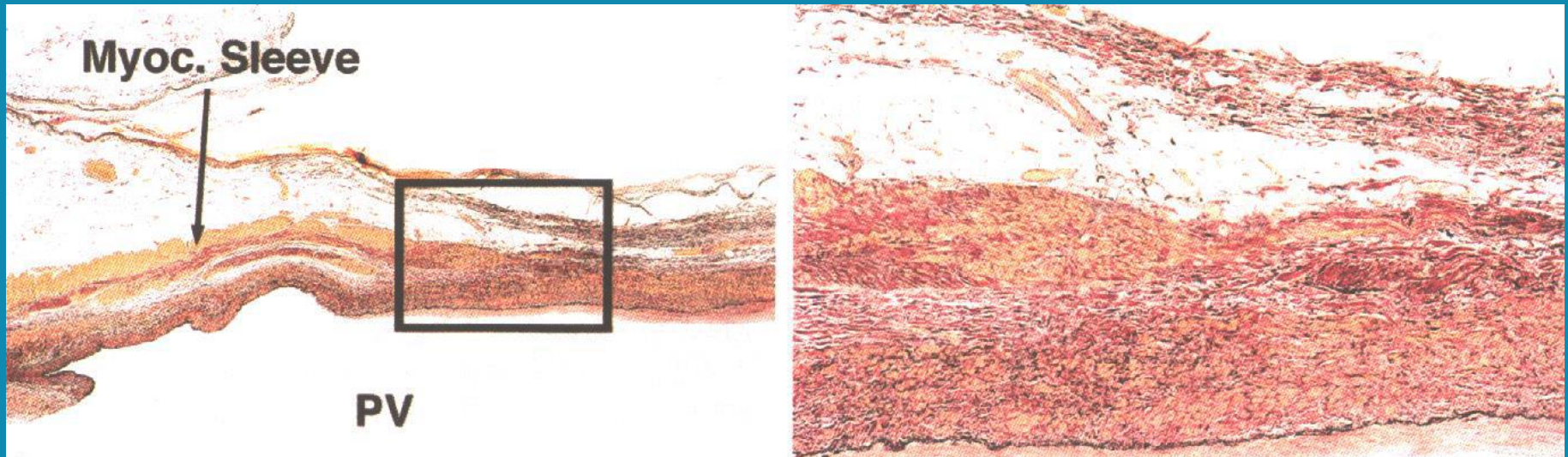
Anatomie linker atrium



Focale triggers binnen longvenen

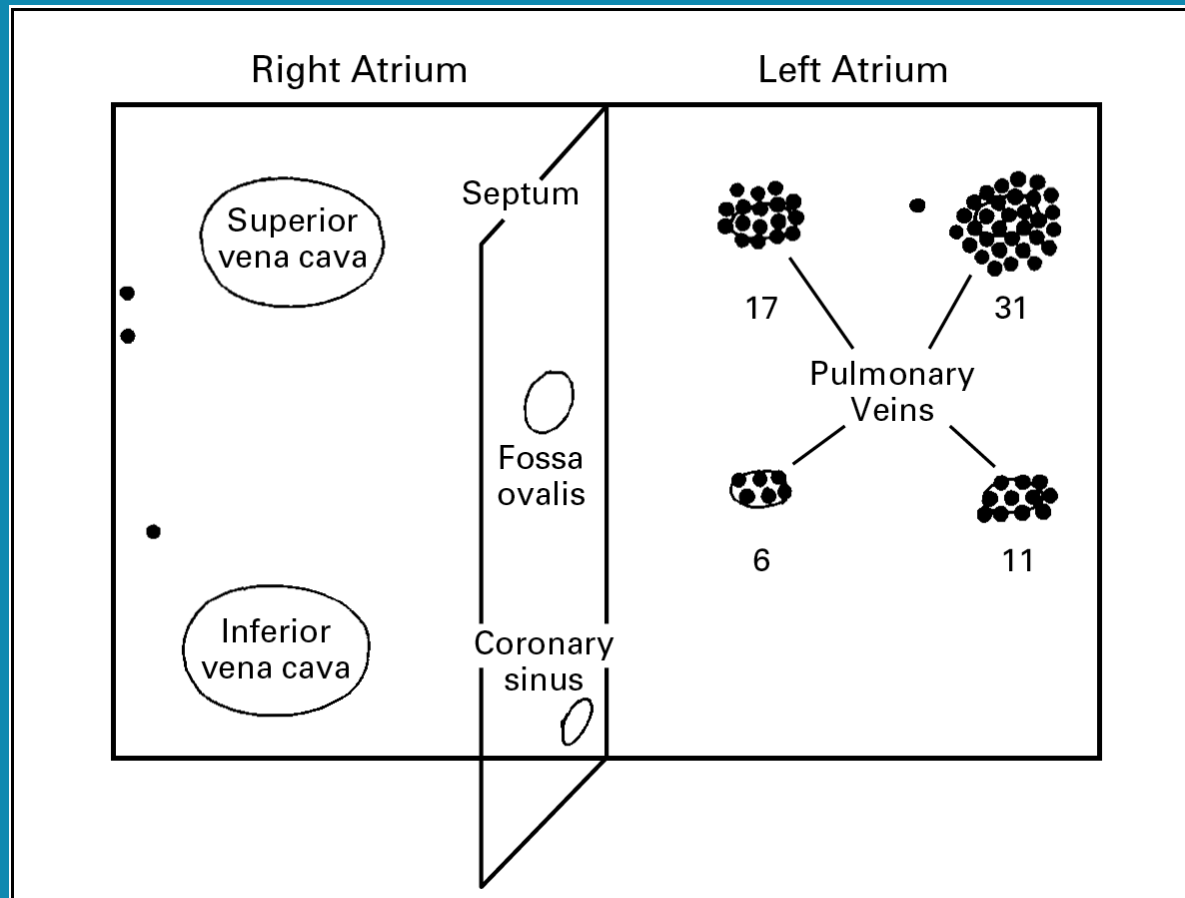


Myocardiale sleeves



Left Atrial Myocardial Extension onto Pulmonary Veins in Humans: Anatomic Observations Relevant for Atrial Arrhythmias, Saito, Waki and Becker, JCE Aug. 2000 vol.11 pg.. 888-894

Onstaan Atrium fibrillatie



**Haissaguirre
Bordeaux
1998**

Behandeling AF

1. Medicamenteus
2. Elektrische cardioversie
3. His bundel ablatie met vooraf implantatie VVI of DDD pacemaker
4. Longvenen ablatie
5. Thoracoscopische procedure mini MAZE

Anticoagulantia noodzakelijk

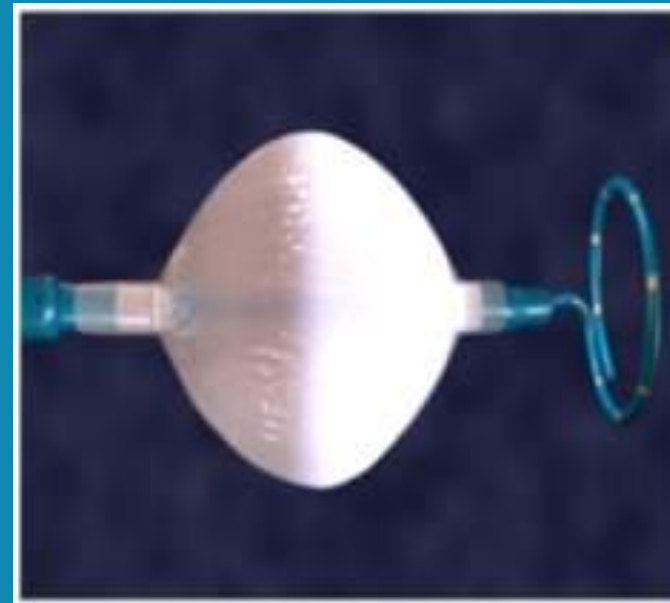
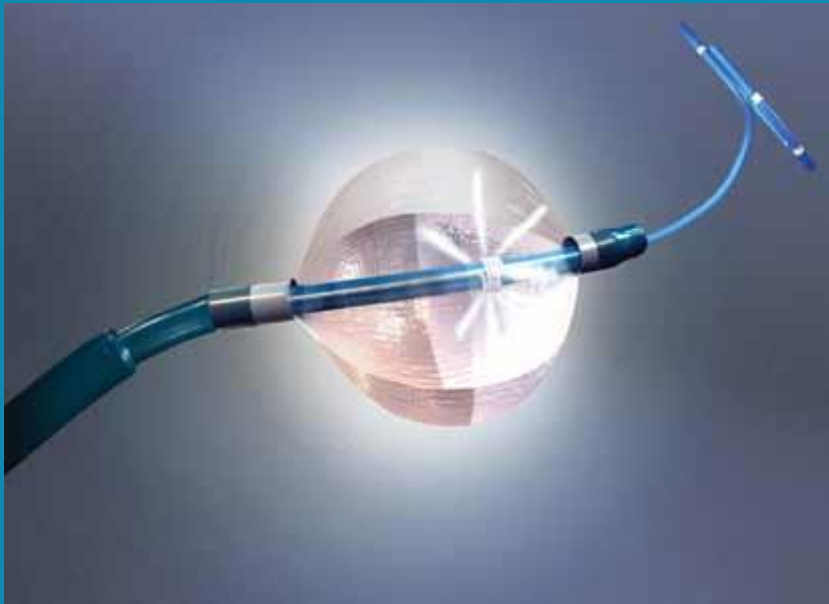


Long venen ablatie (PVI)

- **RF ablatie**
- **Cryo ablatie**
- **Laser ablatie**
- **ACDC ablatie**

Cryo ablatie

- katheterablatie met balloon d.m.v. bevroering stikstof



voordelen

- **Minder pijnlijk**
- **Geen ablatie in longvenen**
- **Ablatie antrum**
- **90% succesvol 1^e poging**



complicaties

1.Pijn

2.Lies complicaties

3.Tamponade

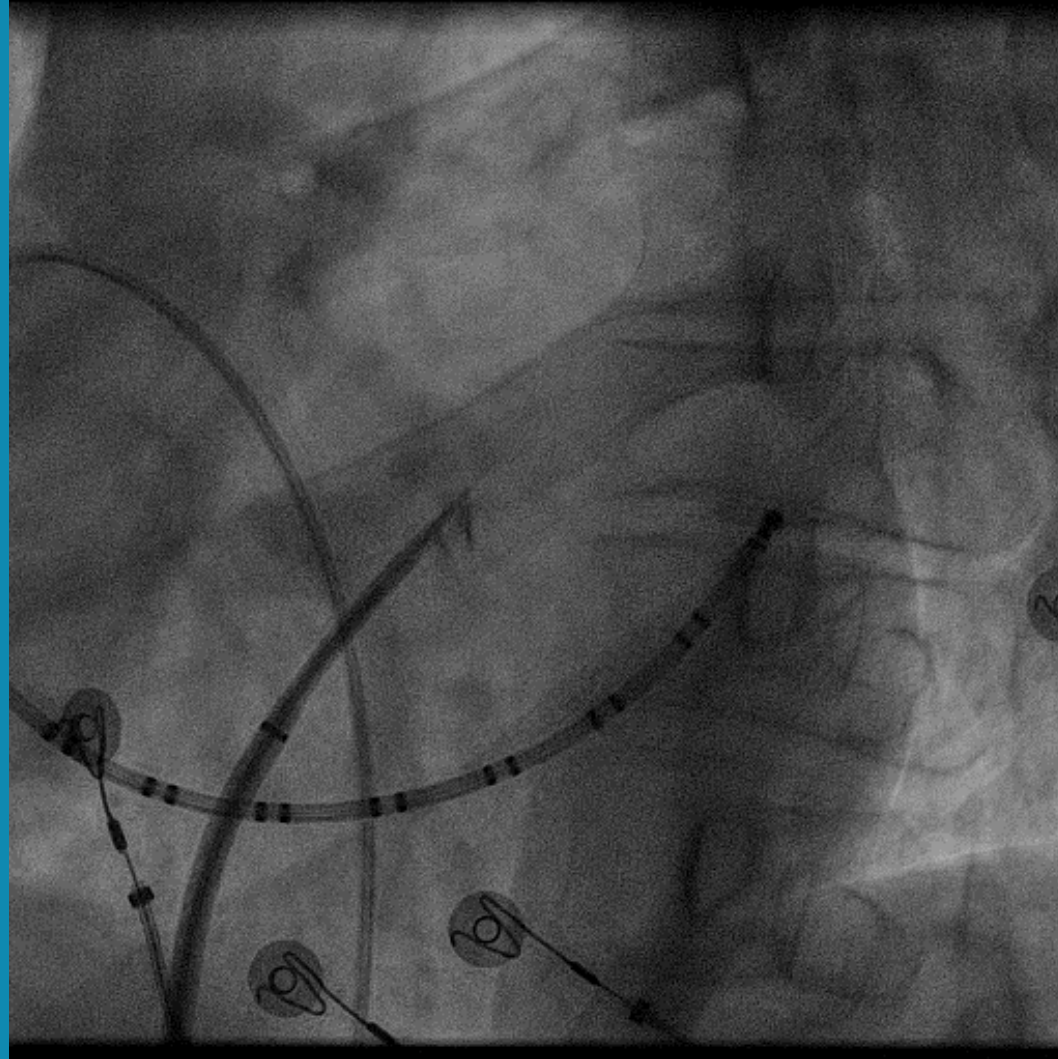
4.Beroerte/TIA

5.Asymptomatische cerebrale embolie

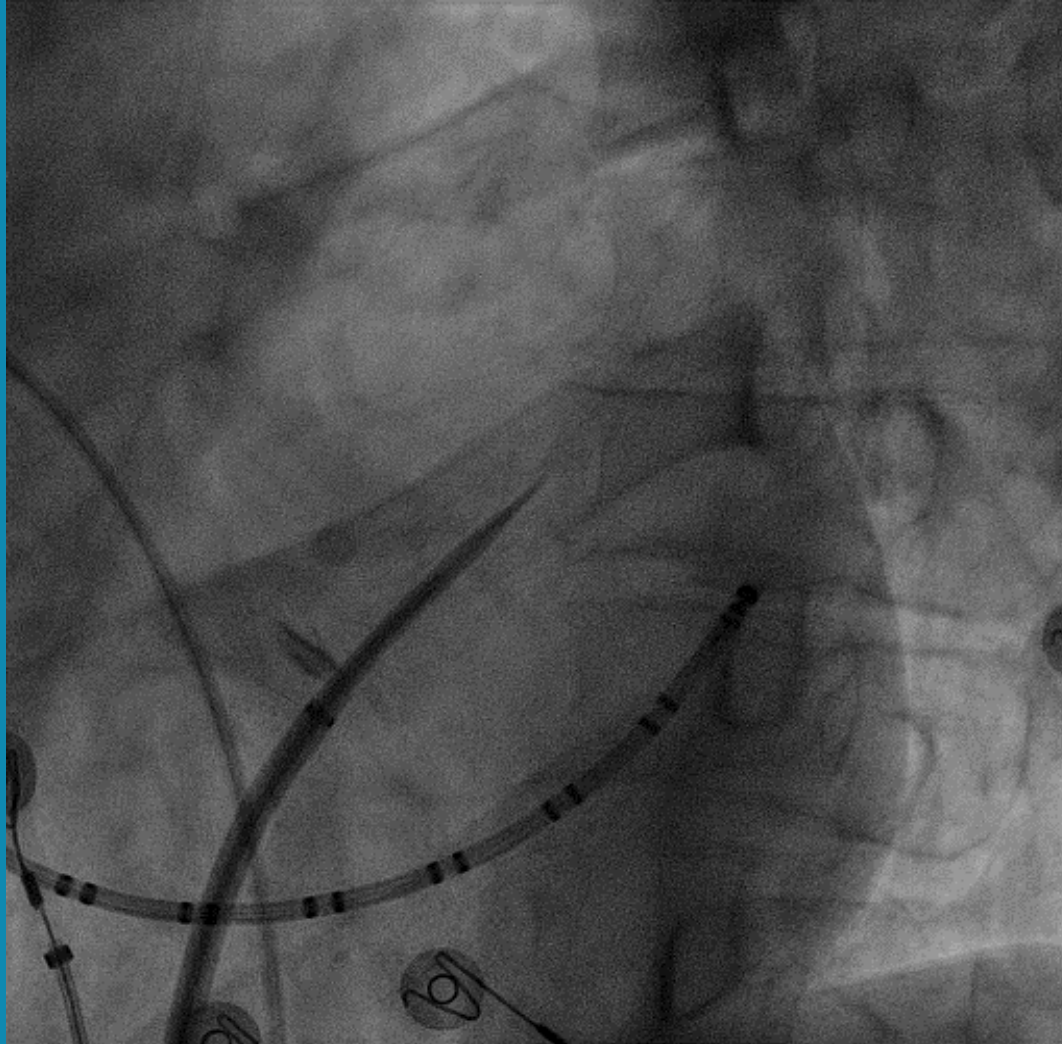
6.Pumonaalvenen stenosis

7.Phenicus zenuw beschadiging

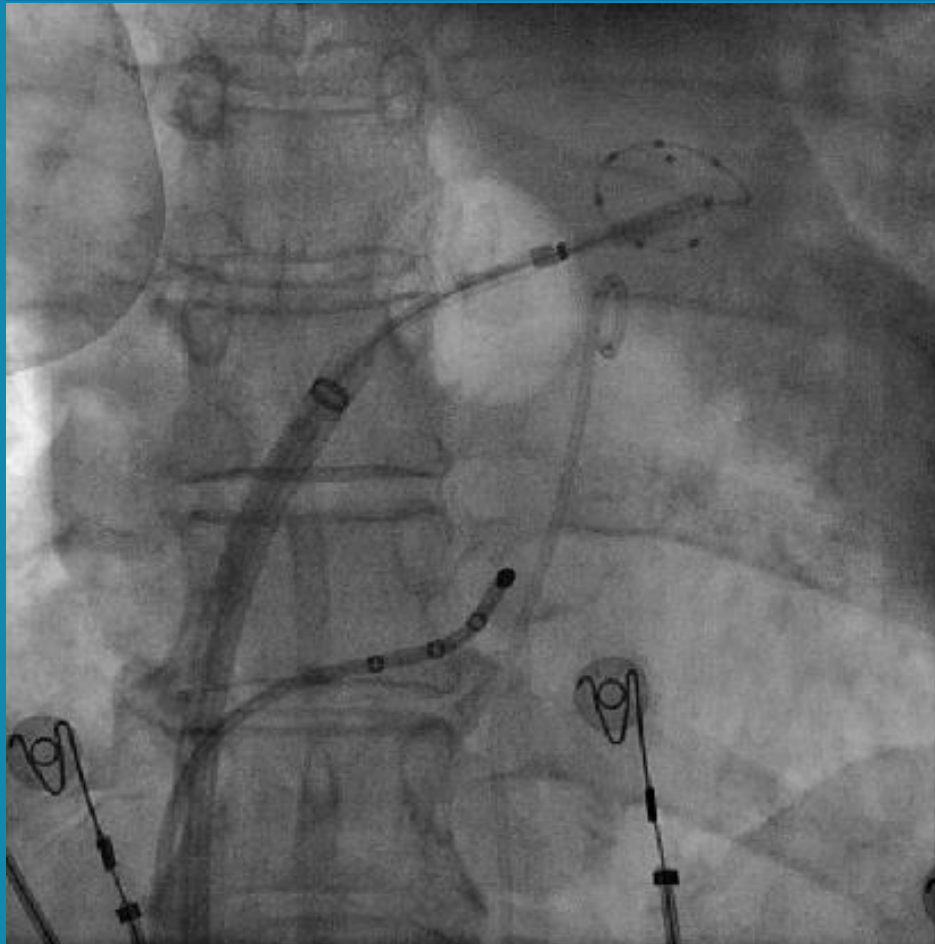
Septale punctie



Septale punctie




28mm balloon / 20mm Achieve



Images: courtesy of Dr. Vogt, Bad Oeynhausen

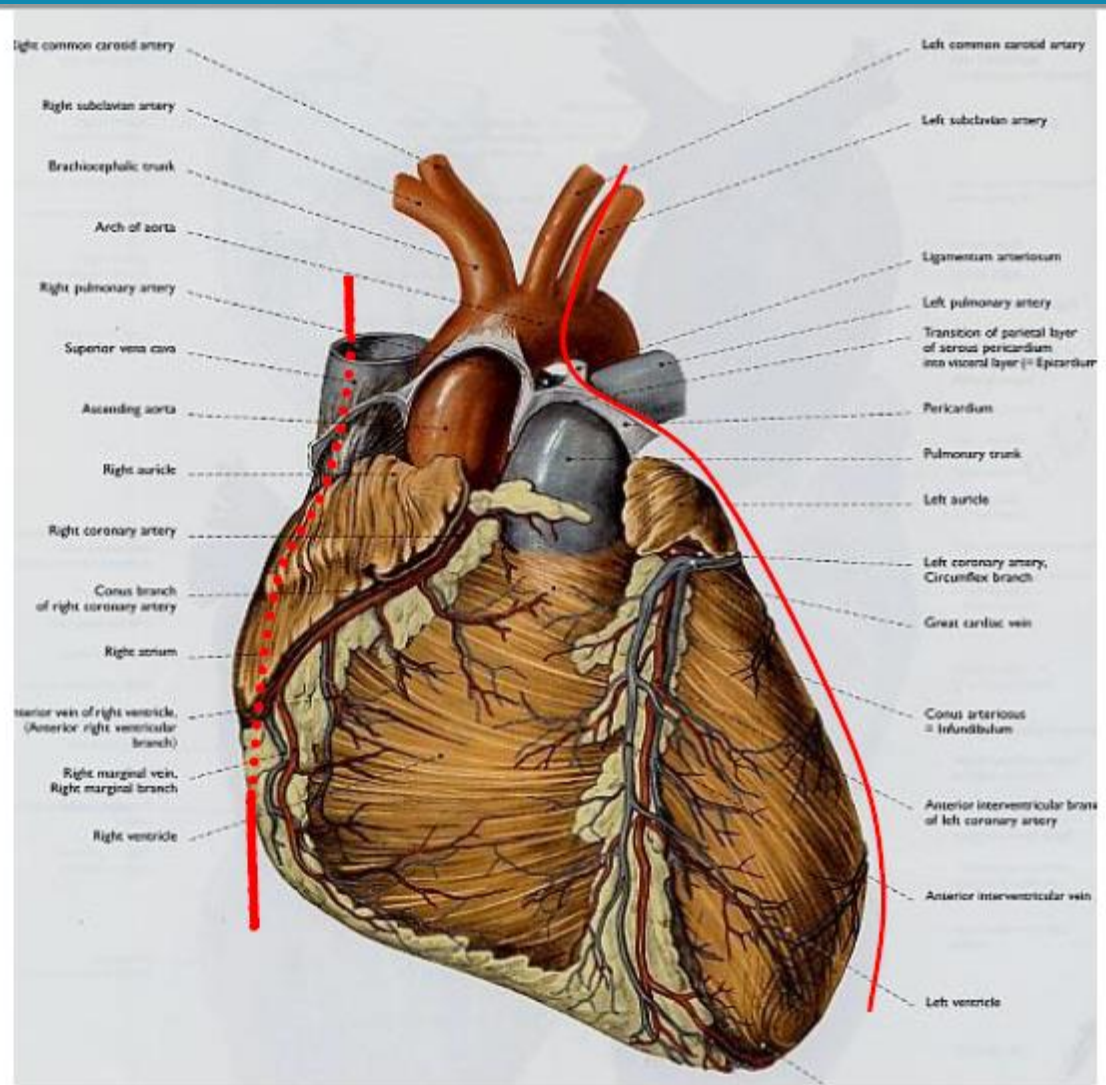


Cryo procedure



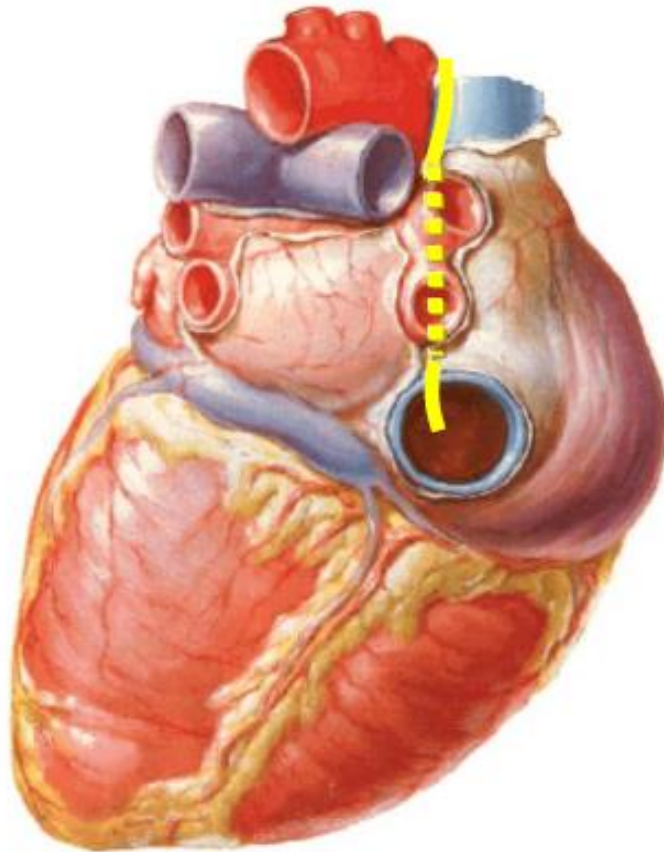
Prenicus anatomie

Front view

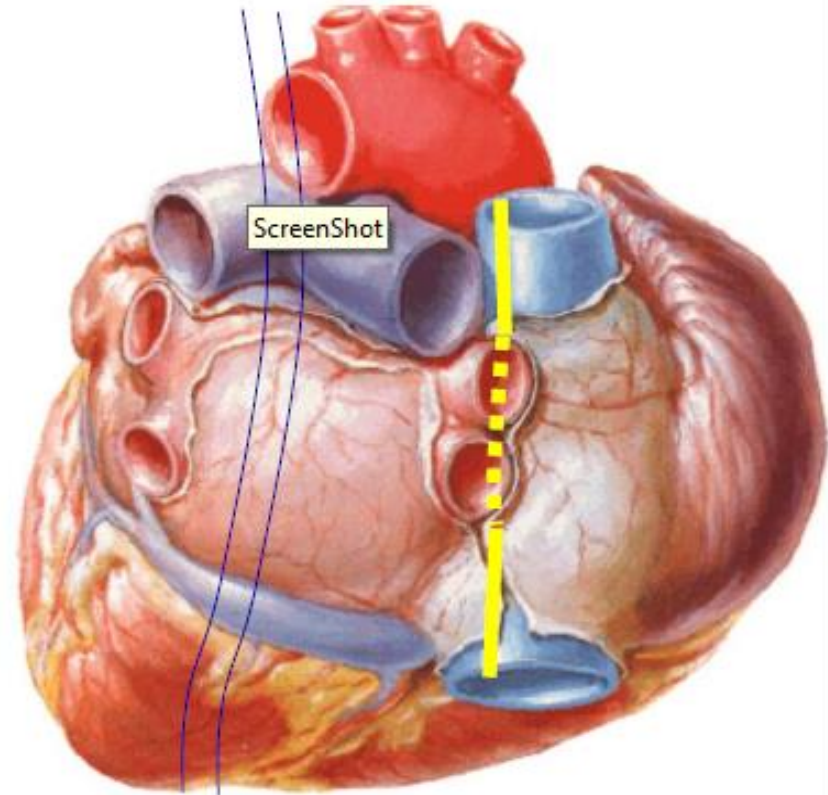


Prenicus anatomie

The heart

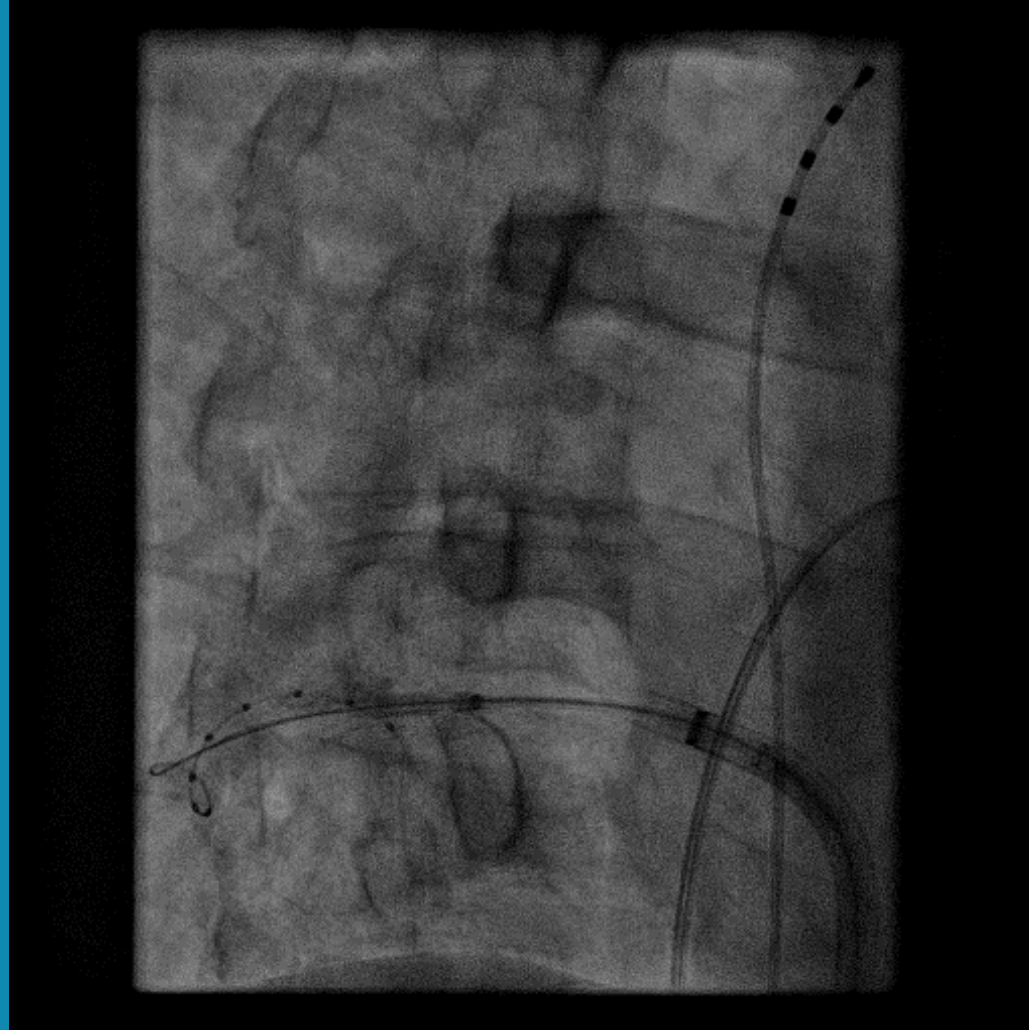


Posterior-Inferior view

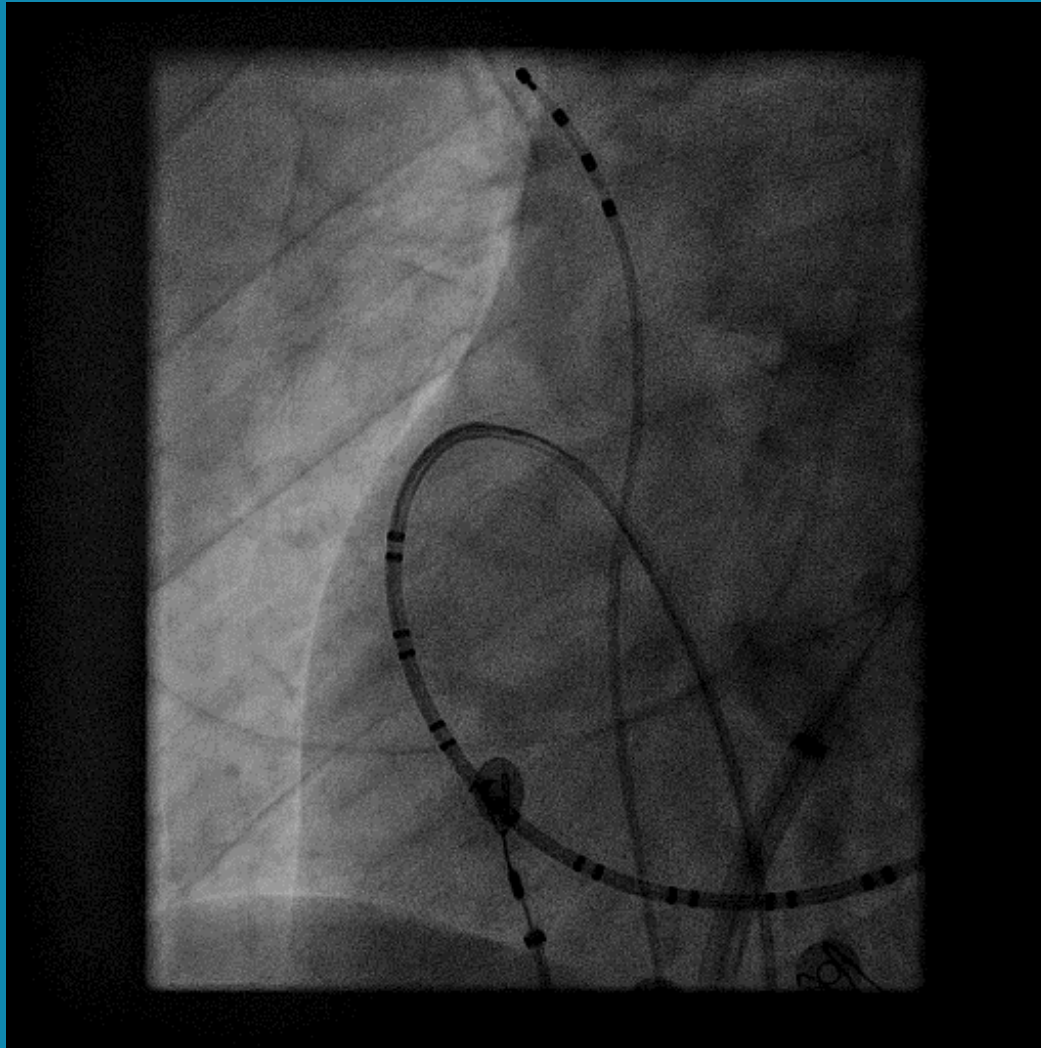


Posterior view

Preinicus stimulatie rechterlongvenen RIPV



Pre-nicus stimulatie rechterlongvenen RSPV

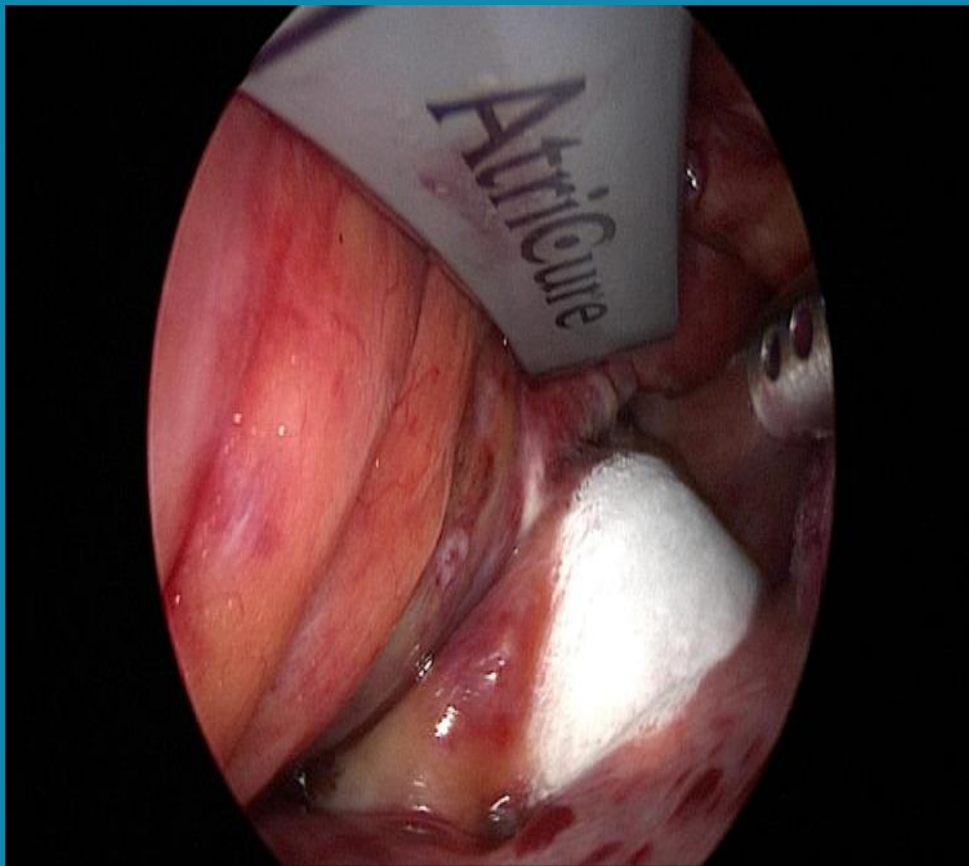


Prenicus stimulatie

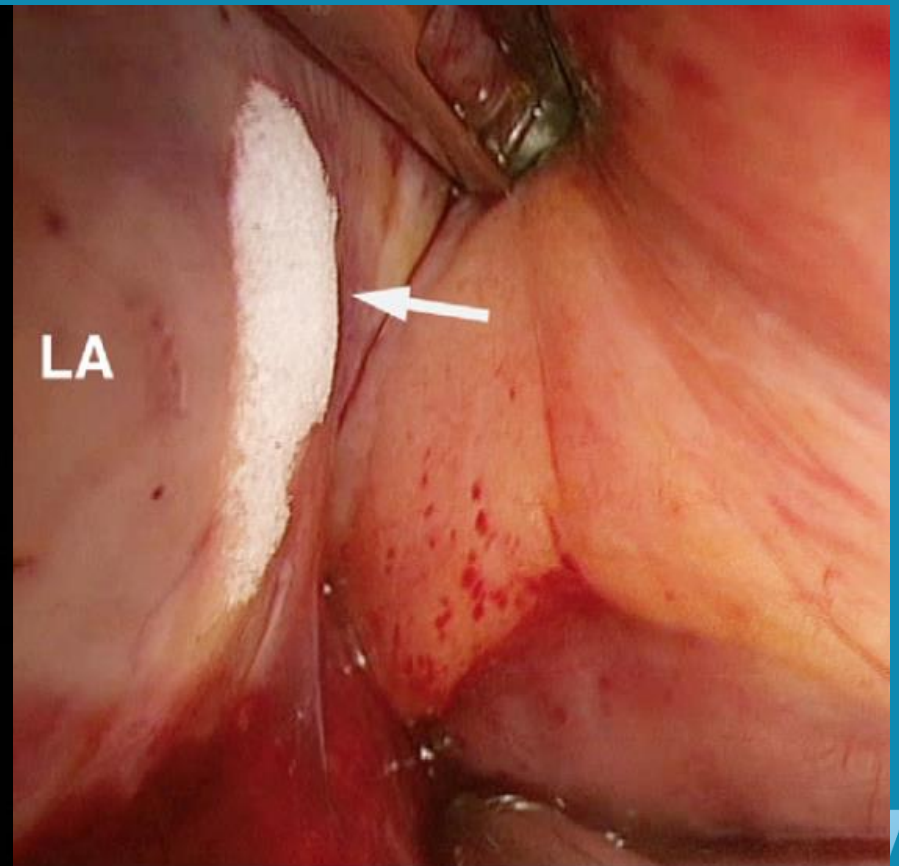
- **Beschadiging zorg voor parese hoogstand diafragma rechts**
- **Blijvend beschadigd of langdurige tijd herstel**



ijsvorming endocardiaal als epicardiaal



De Asmundis MD, PHD UZ Brussel

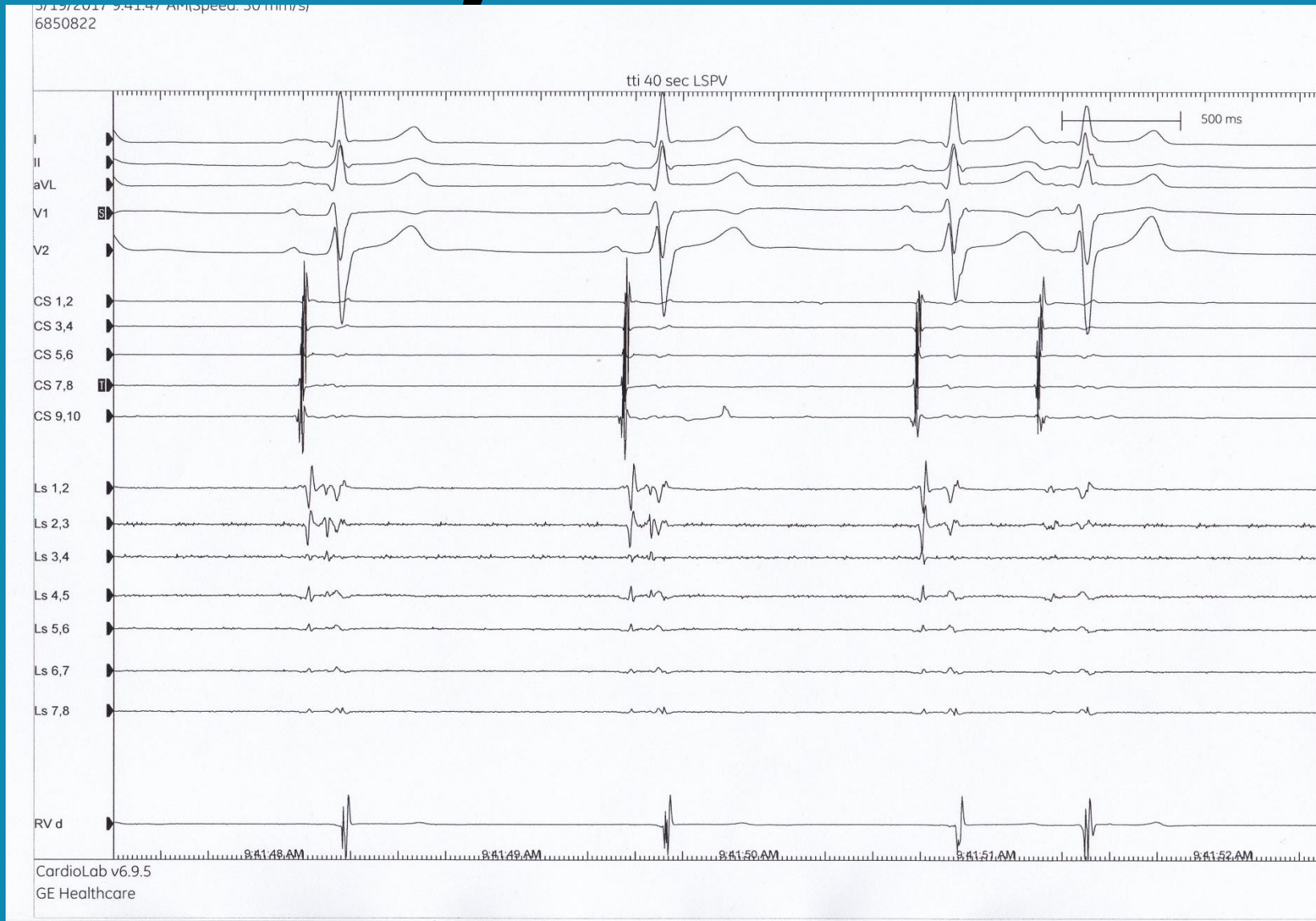


Pison MD MUMC

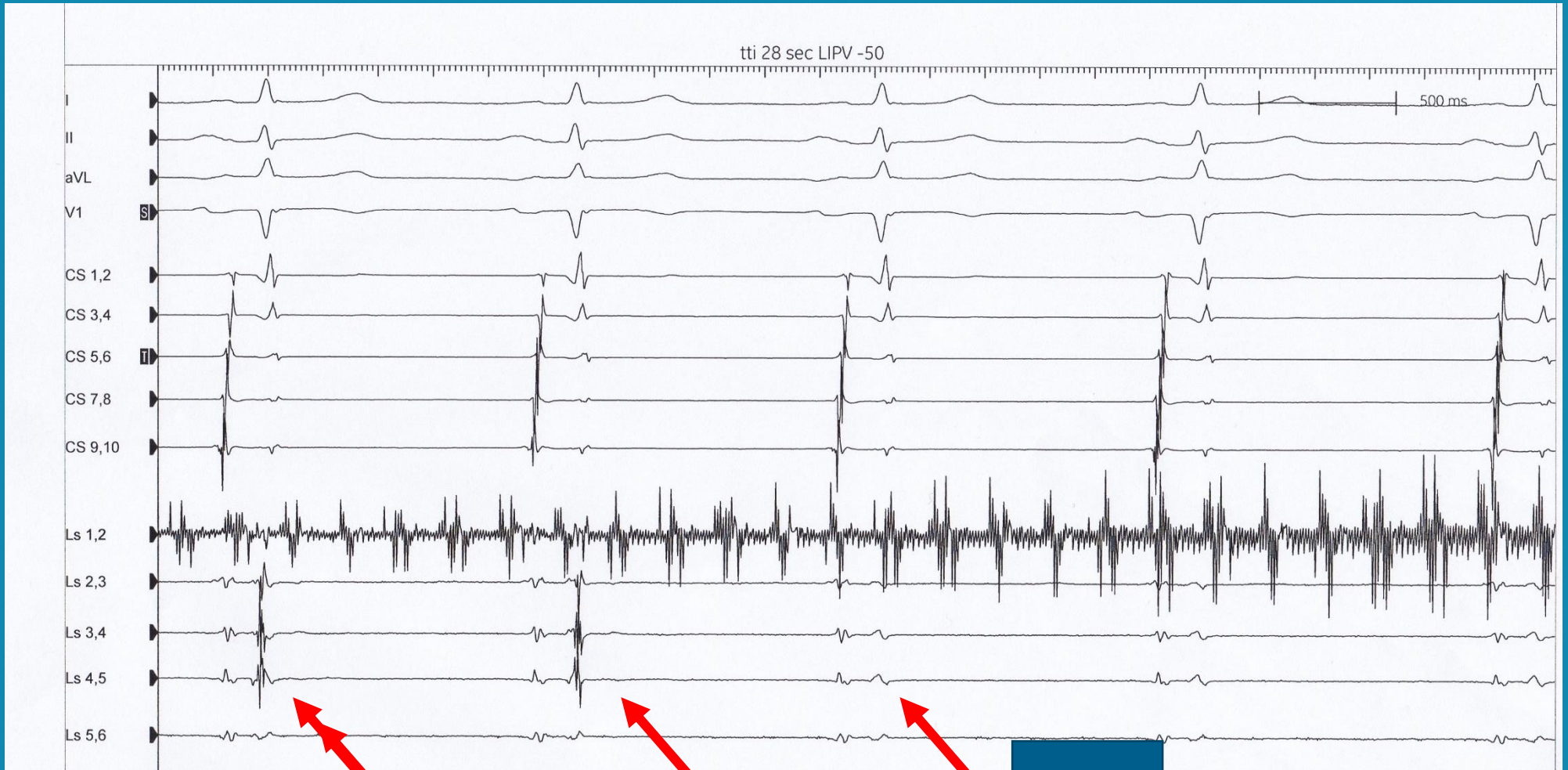Rol van de ablatietechnicus

1. **Bewaking van de processen ECG**
2. **Testen isolatie van de longvenen
d.m.v. stimuleren**
3. **Pre-nicus stimuleren tijdens de
cryo ablatie**

Isolatie tijdens bevroren



Isolatie tijdens bevriezen

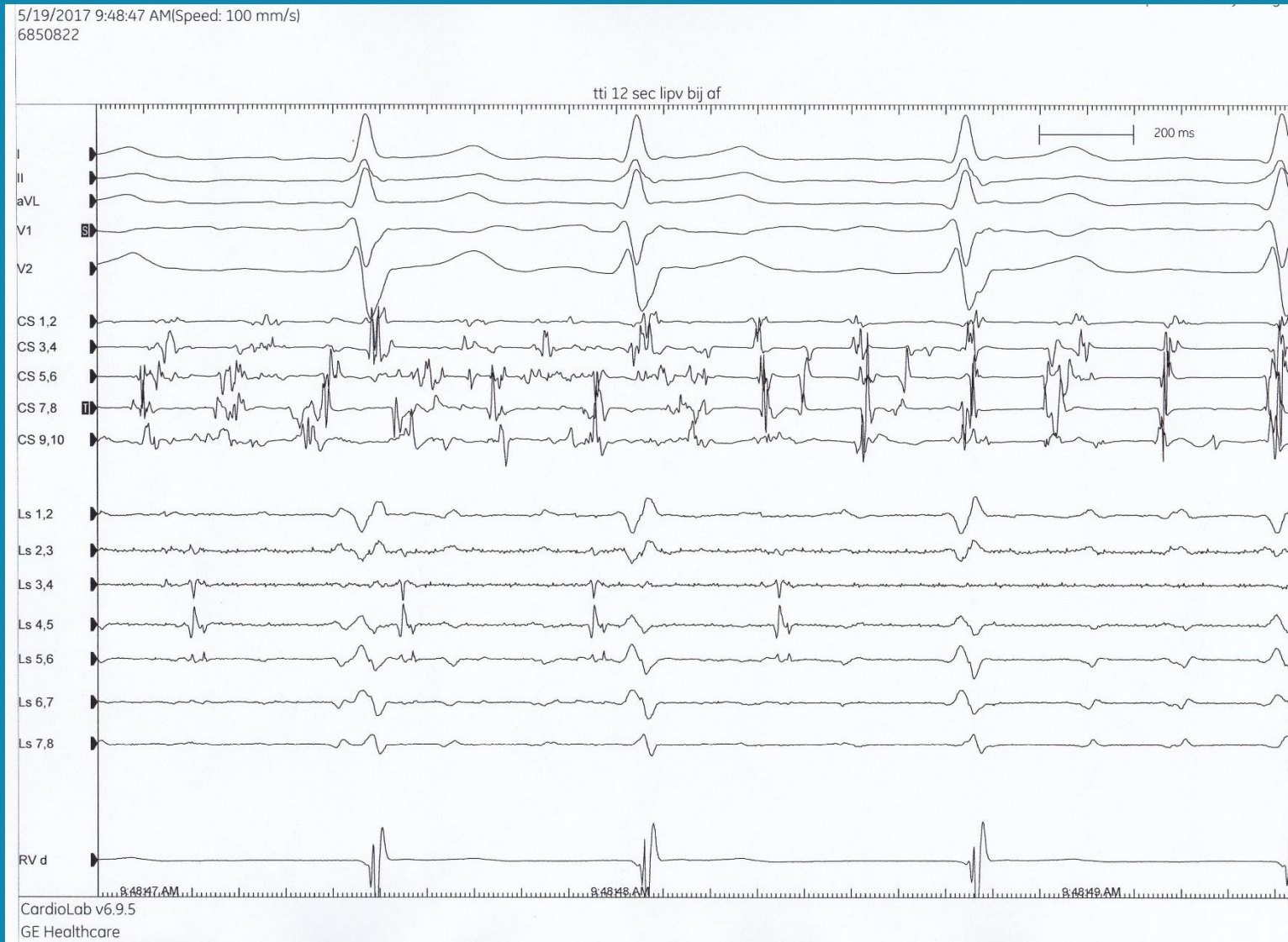


??

Ruimte

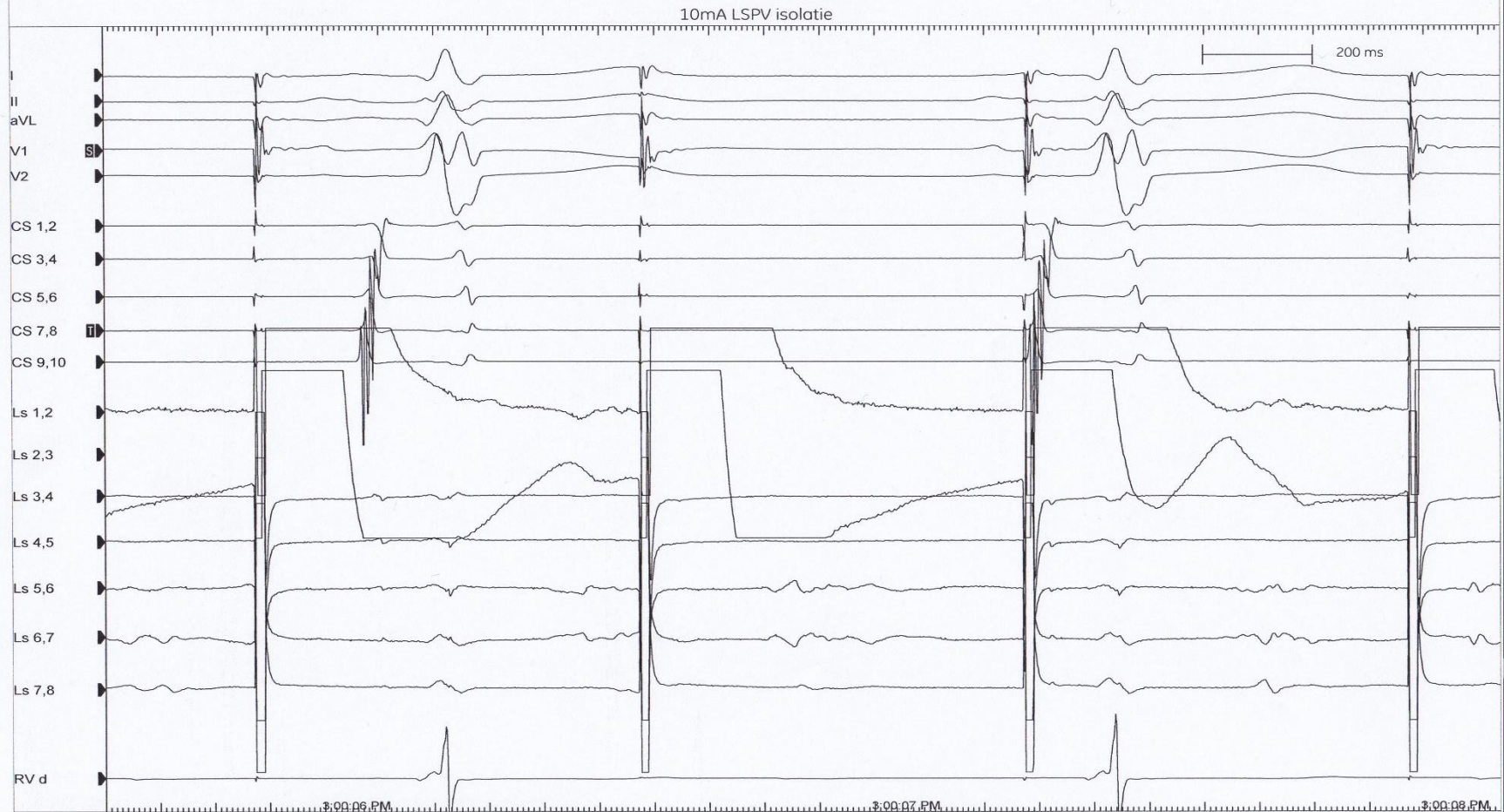

Isolatie tijdens bevroren bij AF



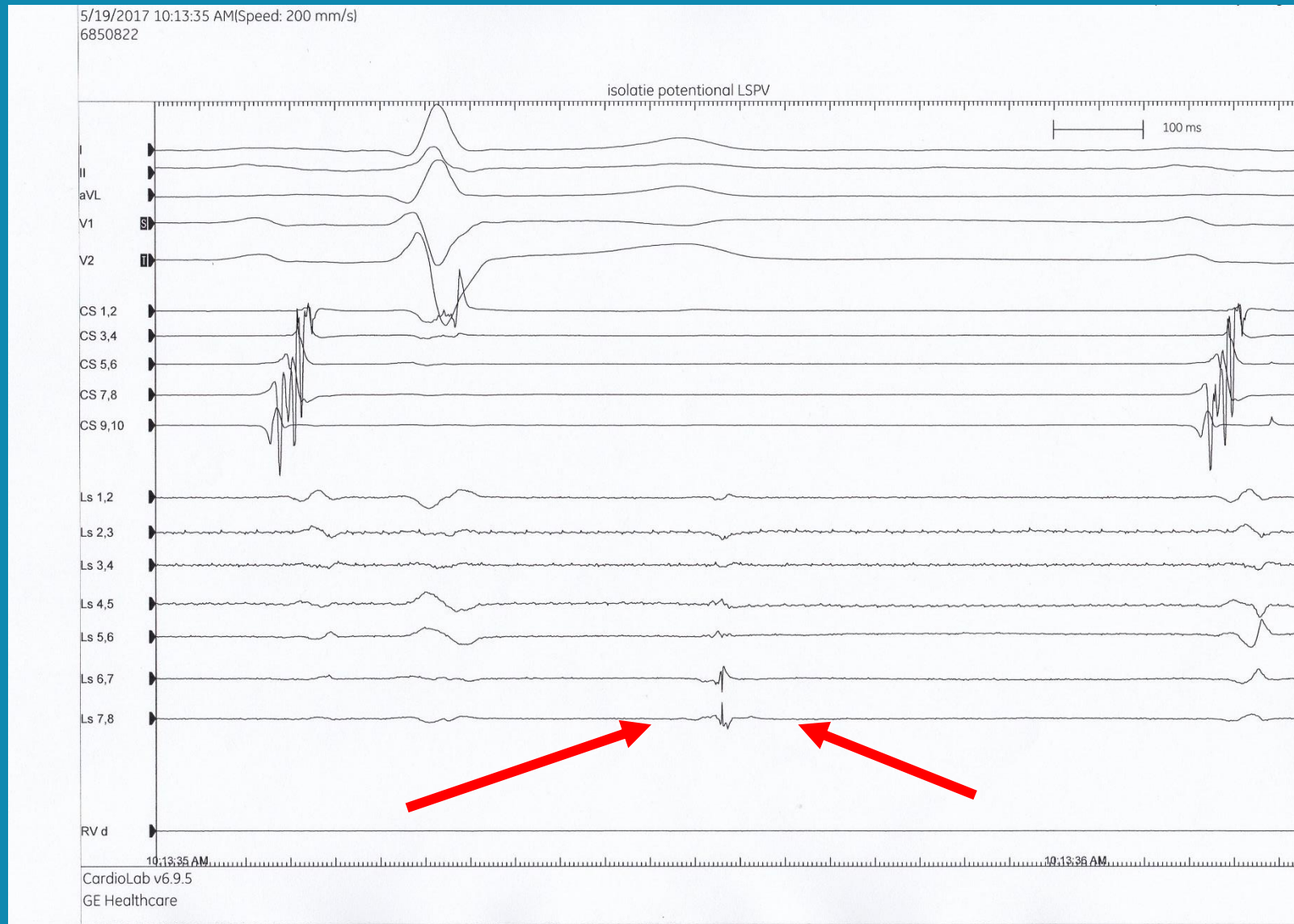
Aantonen isolatie d.m.v. blok stimuleren in de longvenen

3/31/2017 3:00:06 PM (Speed: 100 mm/s)
1572083



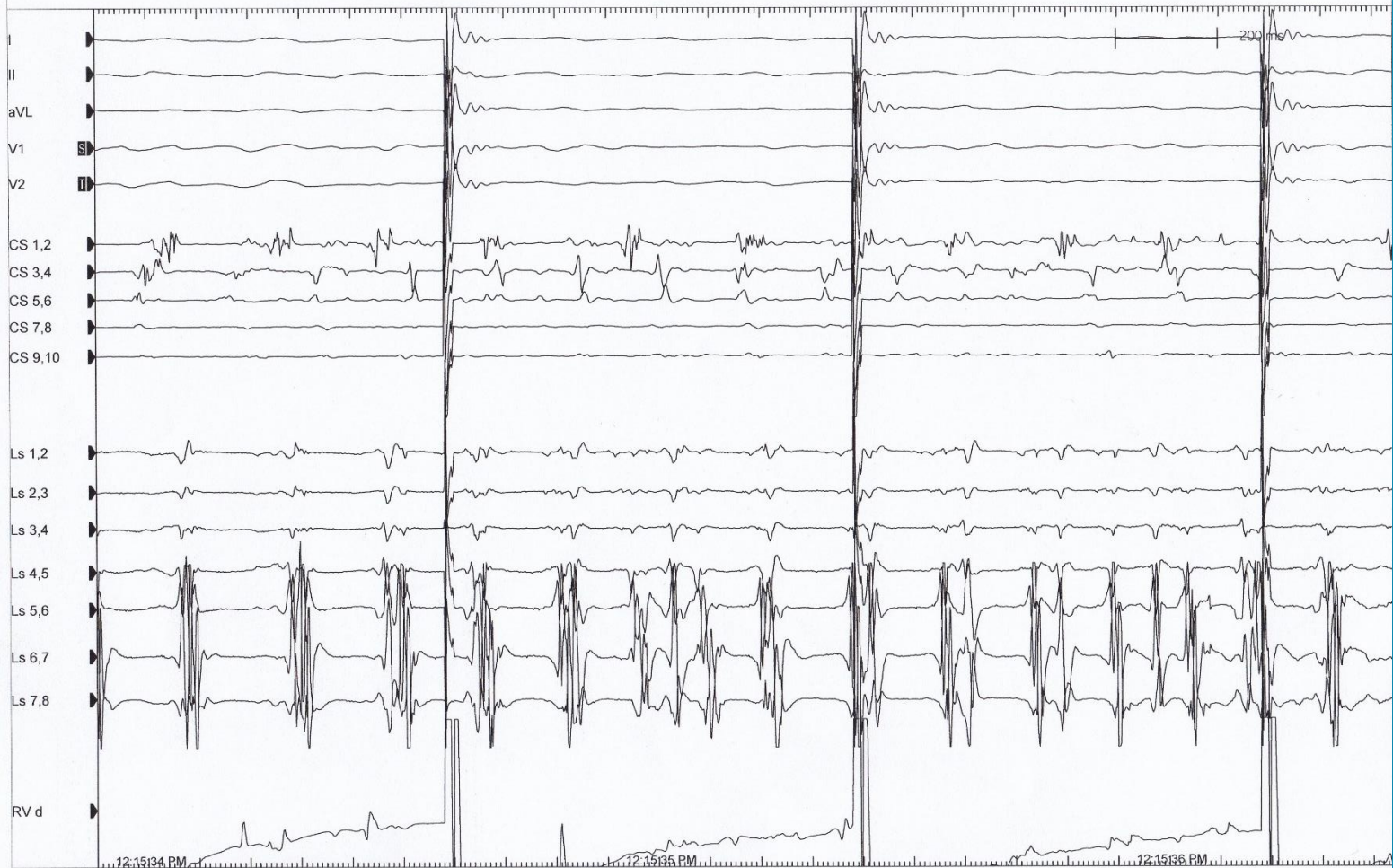CardioLab v6.9.5
GE Healthcare

Isolated potentials



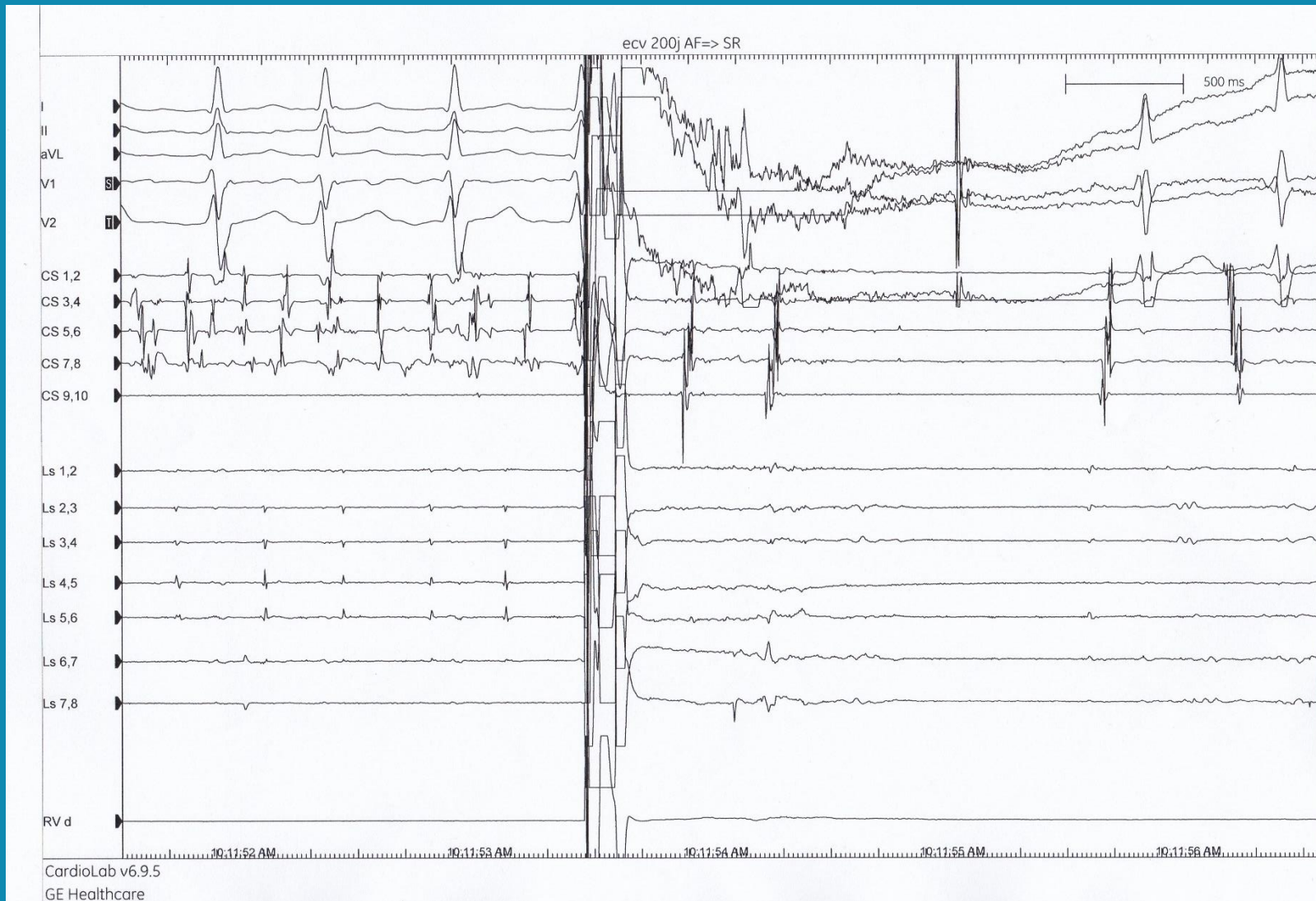
Pre-nicus stimulatatie

5/19/2017 12:15:34 PM (Speed: 100 mm/s)
4754236



CardioLab v6.9.5
GE Healthcare

ECV AF conversie Sinus ritme



Bedankt voor u aandacht

