

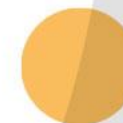

Ritmestoornissen/ EFO behandelingen

Stefan Heij
HCK verpleegkundige / praktijkopleider elektrofysiologie

NVHV

Utrecht, 30 mei 2023

**Gedreven
door het
leven.**



Ablaties, wat en hoe



Gedreven
door het
leven.

Tekening: Ayko Houtman

HCK Catharina ziekenhuis



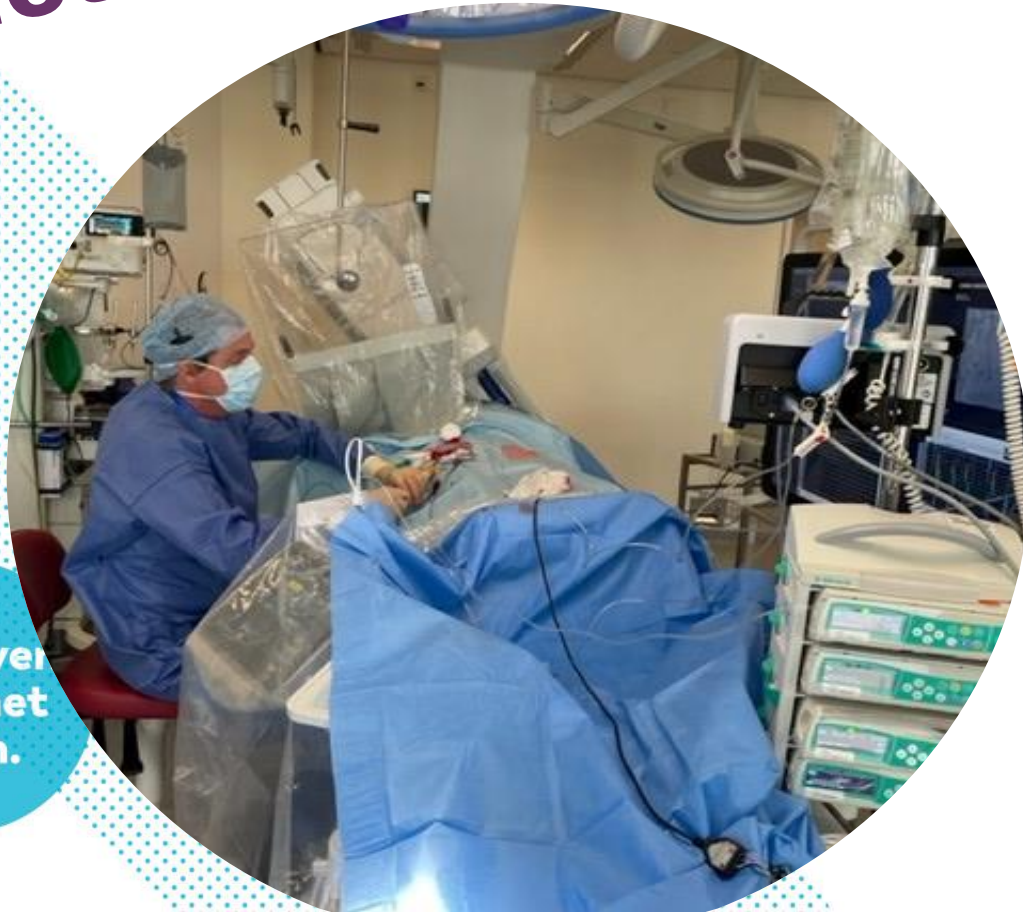Één van de grootste HCK's van Nederland.

Grootste EFO centrum van ons land met meer dan 1000 ablaties per jaar.

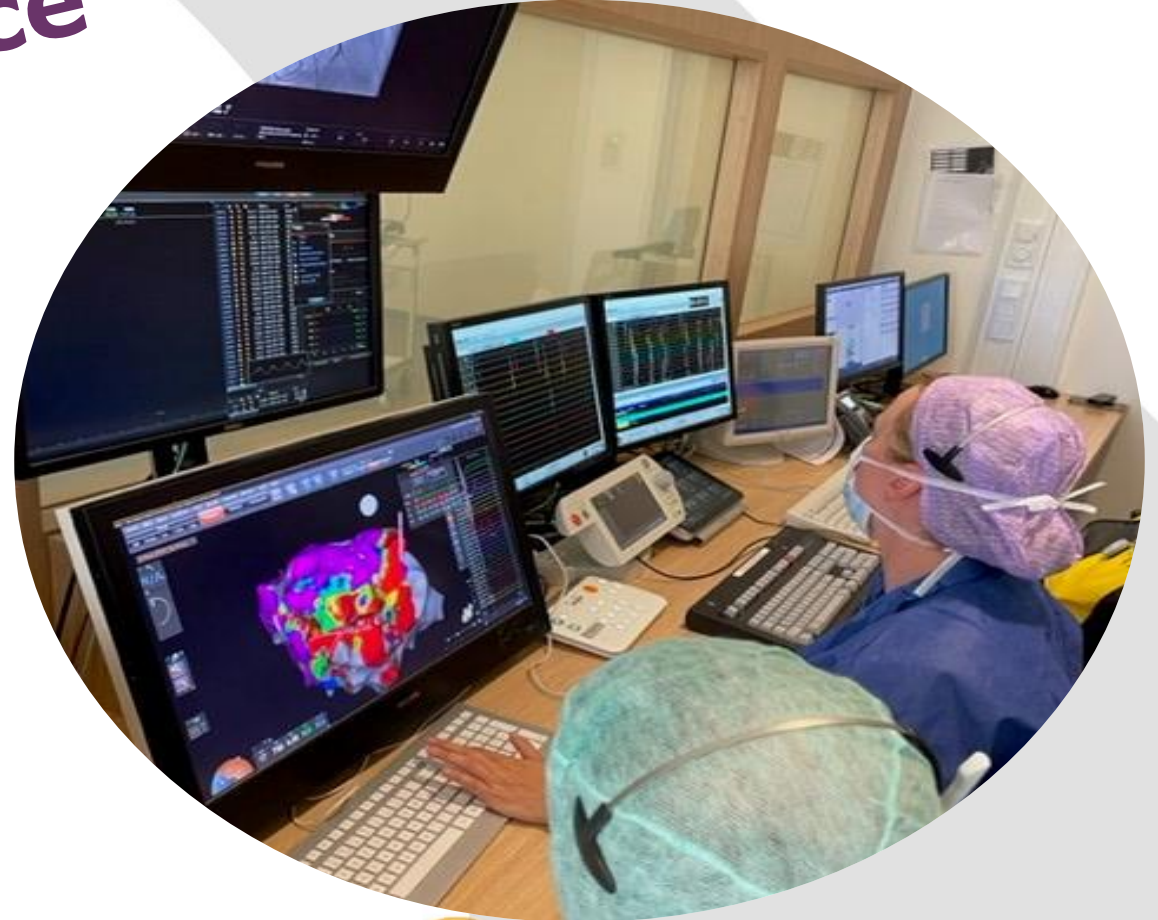
Meer dan 500 implantaties (pacemaker/ICD).

**Gedreven
door het
leven.**

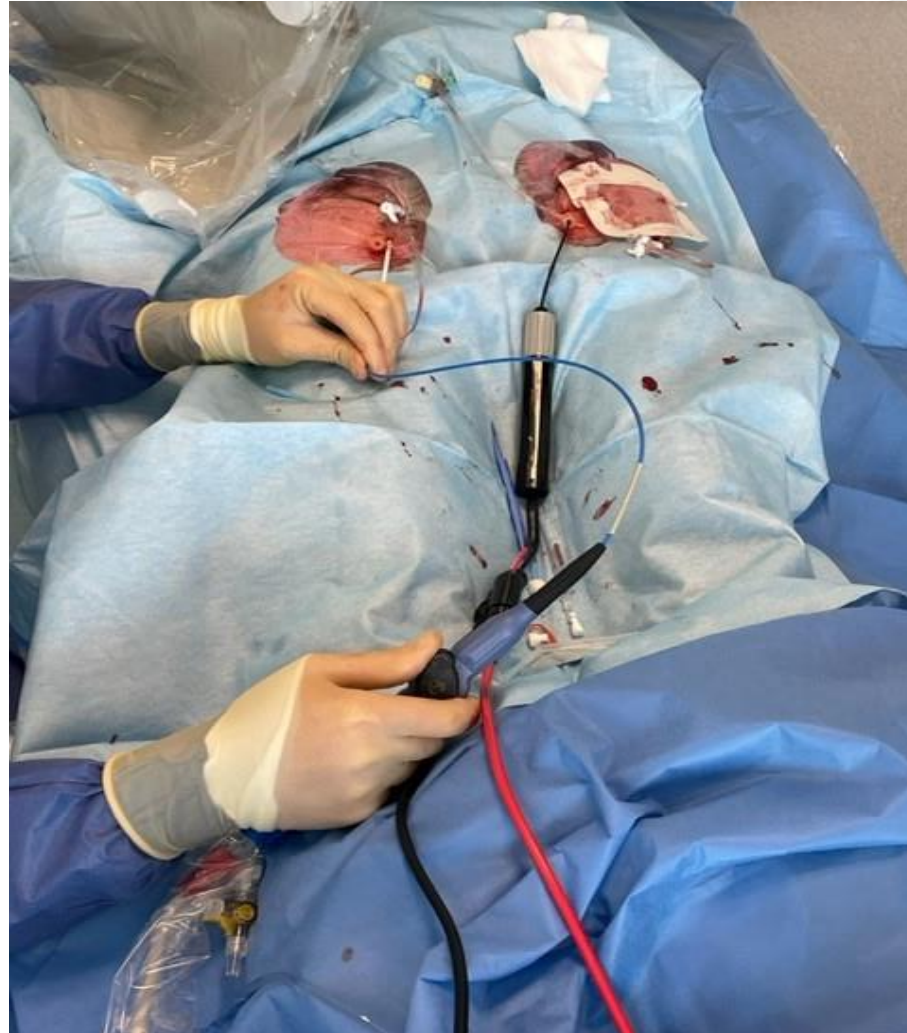Another day at the office



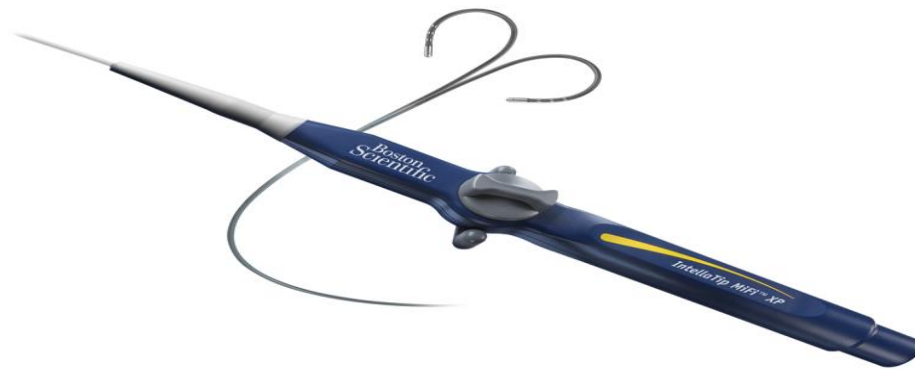
Gedreven
door het
leven.



Voorbeeld catheter setup



Ablatie en mapping catheters, enkele voorbeelden.

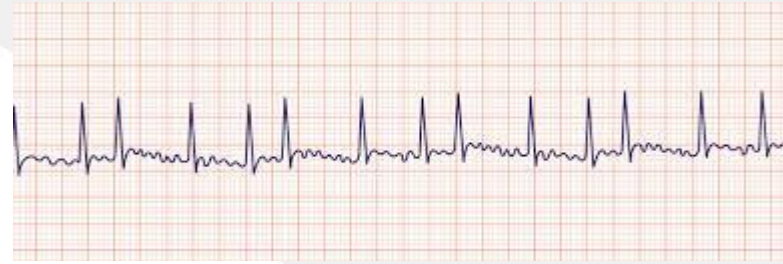

Welke soorten ablaties zijn er?

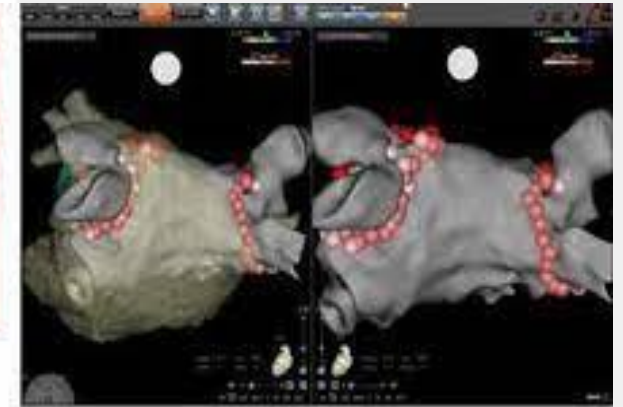
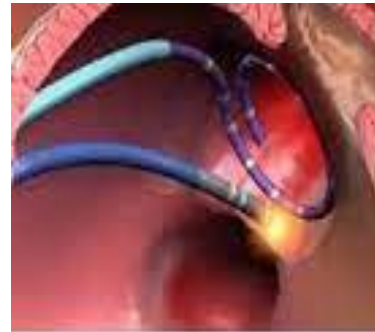


- Pulmonaal vene isolatie (PVI)
- Atrium flutter
- AV- nodale-re- entry tachycardie (AVNRT)
- Atrioventriculaire re-entry tachycardie (AVRT)
- Atriale tachycardie (AT)
- Ventriculaire tachycardie (VT)
- Premature ventriculaire complex (PVC)
- HIS ablatie

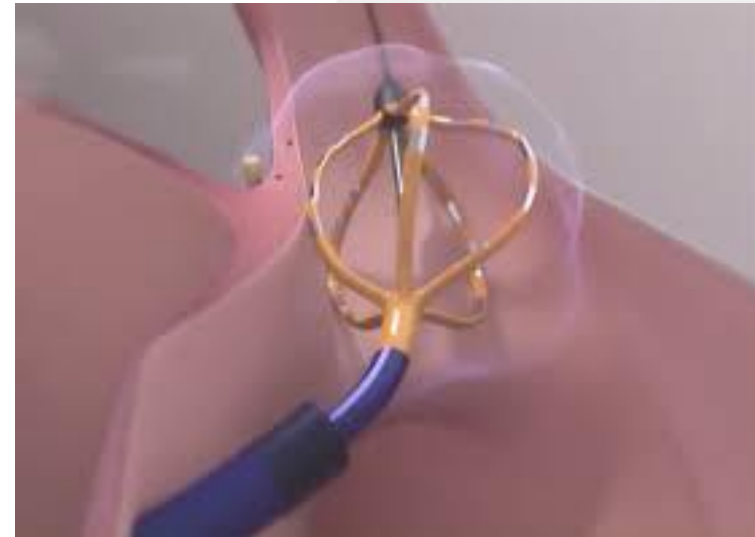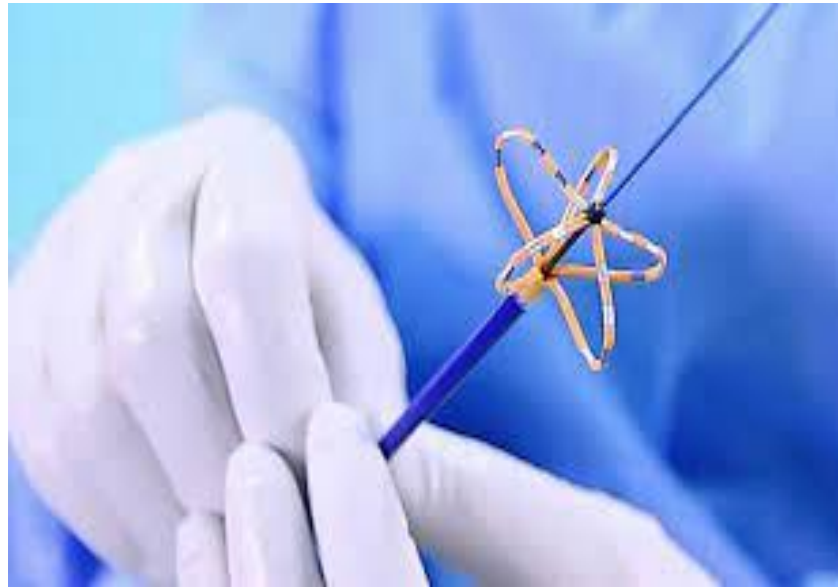Atriumfibrillatie



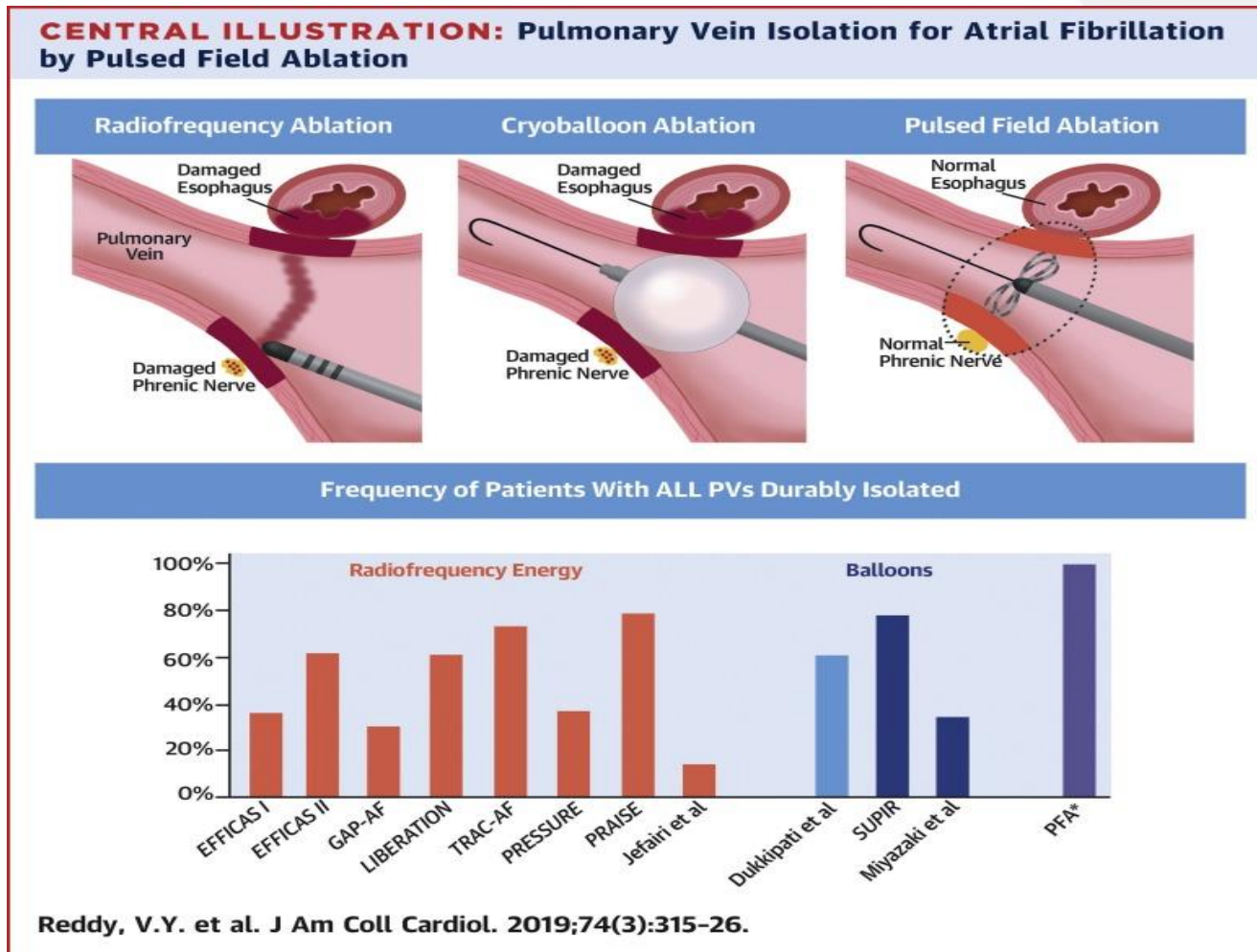
- Onregelmatige hartslag
- “kriebelige”basislijn op ecg
- Oorzaken: operatie
- Gedilateerde atria door o.a. -> overgewicht, sporten, hypertensie, aandoeningen aan hartkleppen en ouderdom.
- Klachten: moe, dyspnoe (al dan niet bij inspanning)
- Behandeling: medicamenteus en/of ablatie



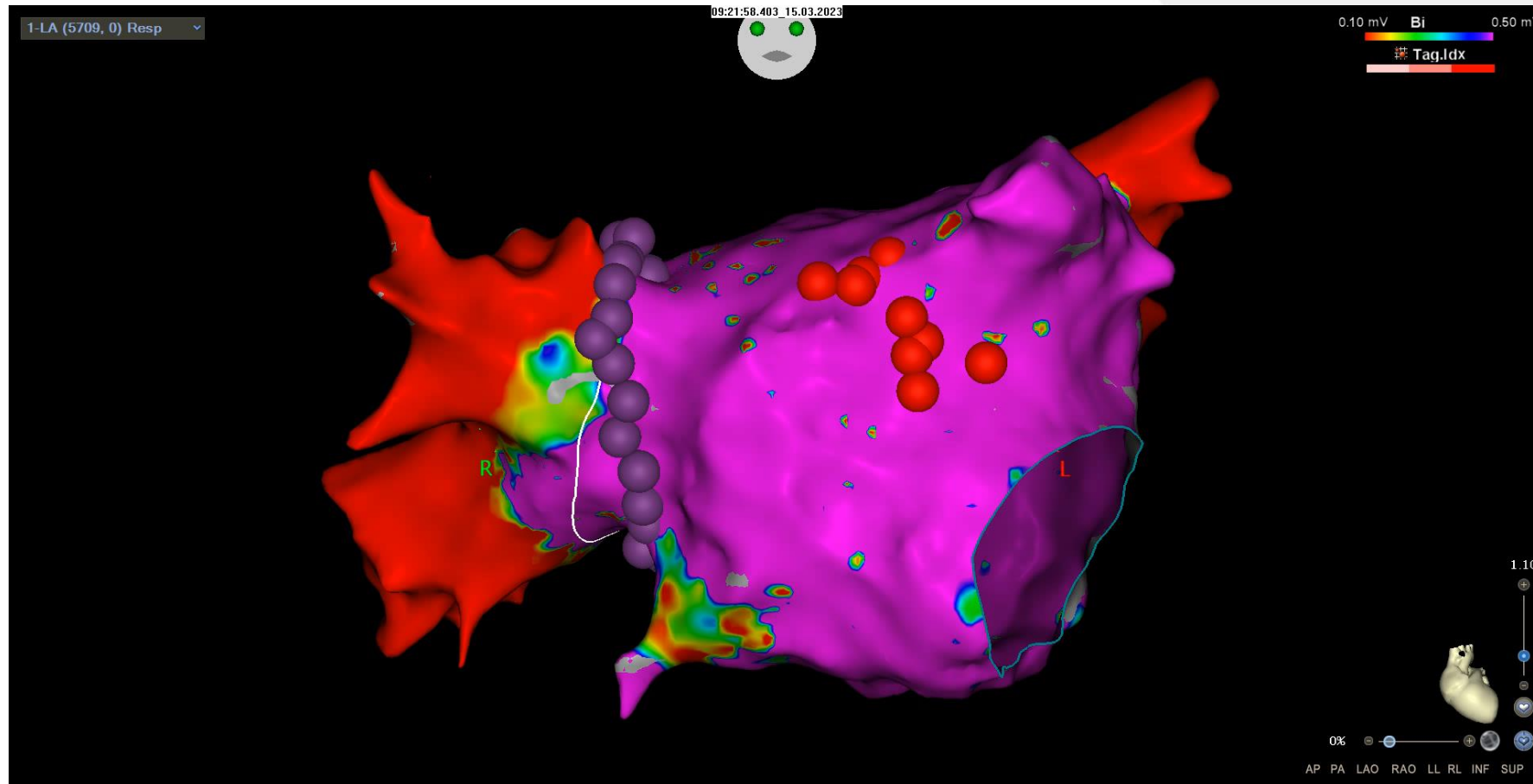
Pulse field ablation (PFA) “single shot” Middel van keuze in Catharina ziekenhuis bij eerste behandeling atriumfibrilleren.



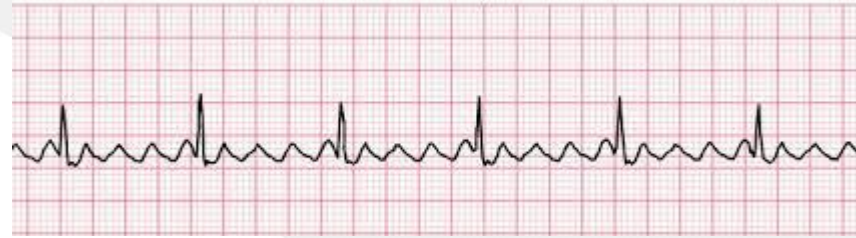PFA techniek is veilig en effectief.



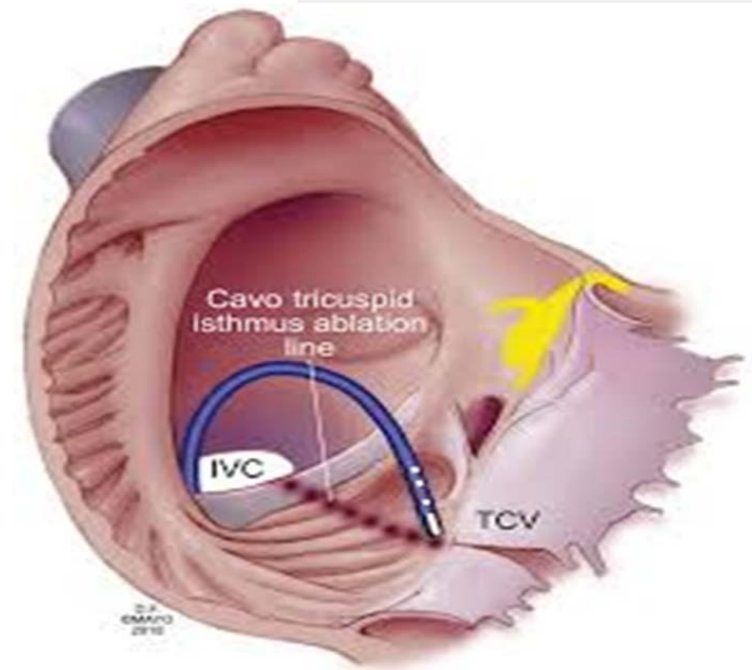
Pulmonaal vene isolatie met navigatie en PFA



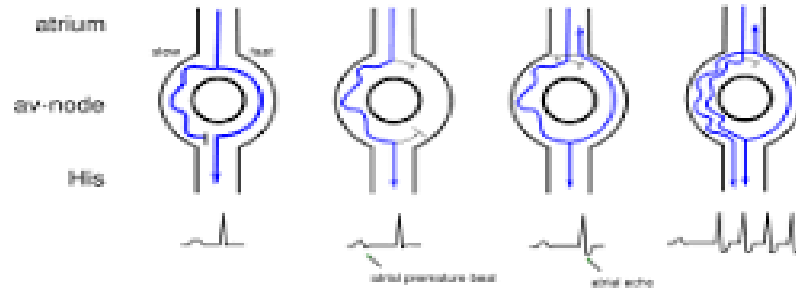
Atrium flutter



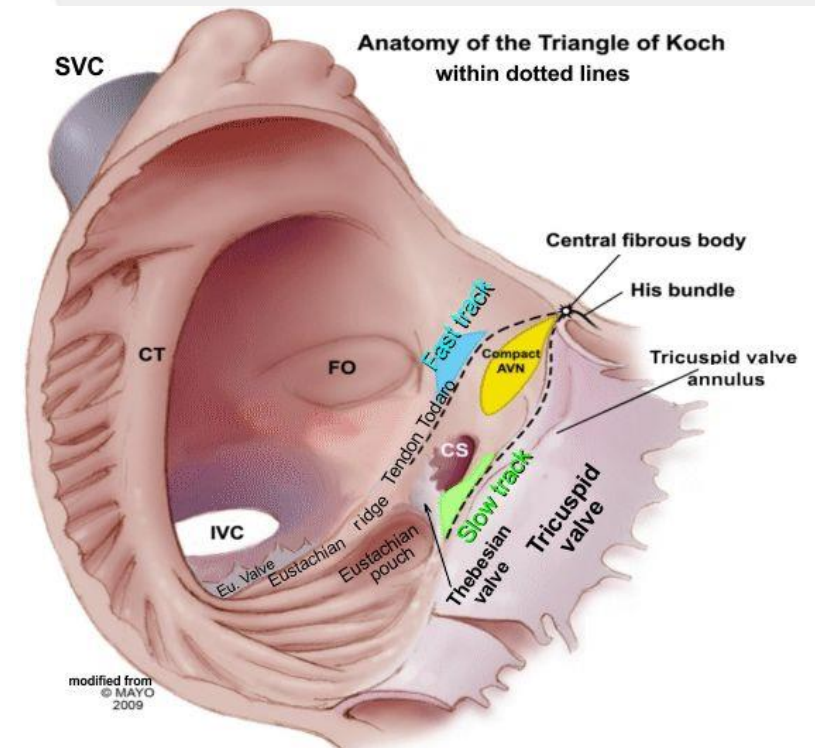
- Ritmestoornis met regelmatig karakter. (Vaak 150 bpm)
- Kenmerkende zaagtand vorm als basislijn op ecg.
- Oorzaken: operatie, hypertensie, hartziekte (ASD)
- Klachten: vermoeid, dyspnoe
- Behandeling: medicatie en/of ablatie



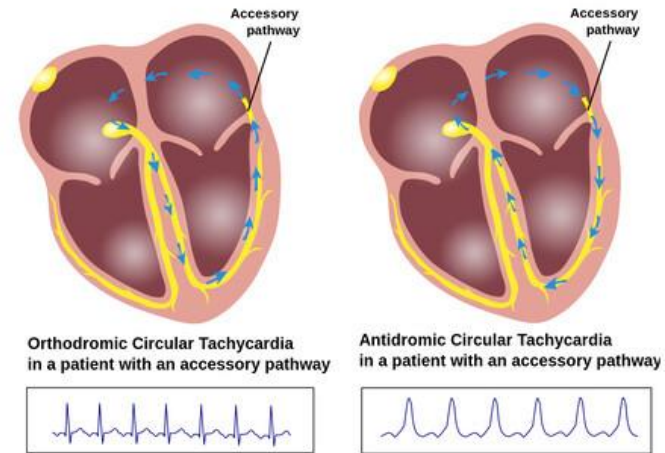
AVNRT



- Regelmatige ritmestoornis rondom de AV knoopknoop
- acuut optredende tachycardie 150-210 bpm)
- Oorzaak: aangeboren
- Klachten: Gejaagd, duizelig (hyperventilatie)
- Behandeling: medicatie of ablatie

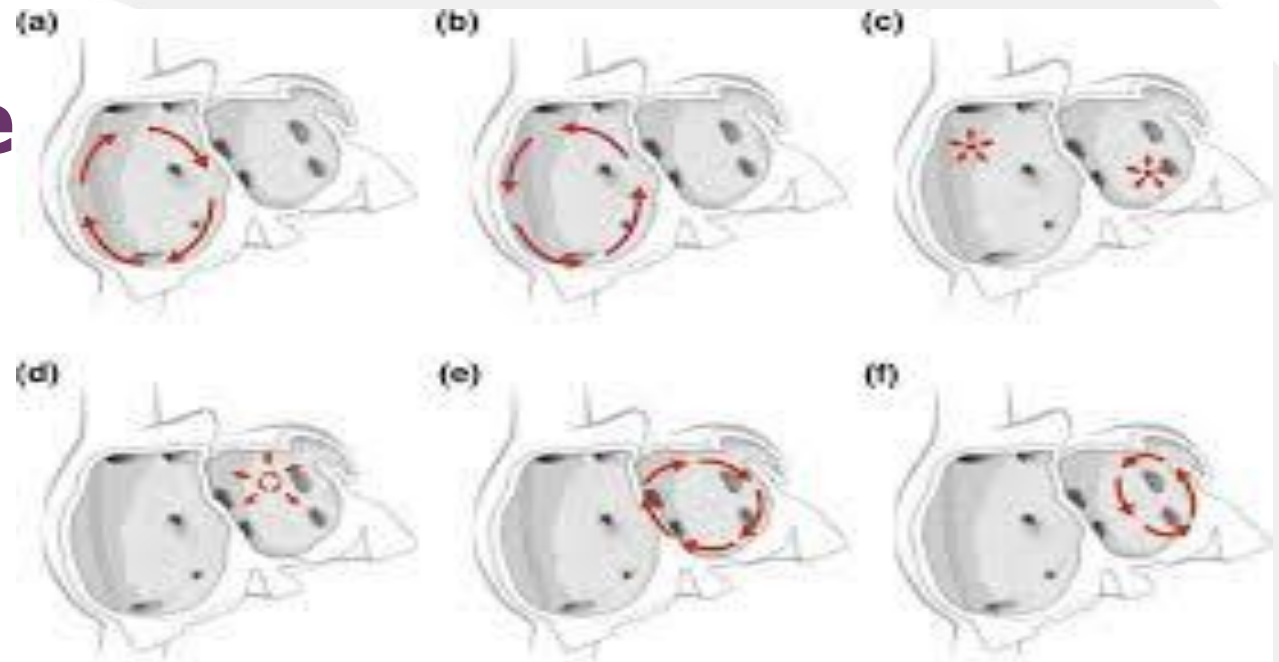


AVRT



- Meestal regelmatige ritmestoornis door extra verbinding tussen boezem en kamer (150/240 bpm).
- Oorzaak: aangeboren
- Klachten: gejaagd, duizelig, maar kan zich ook presenteren zonder klachten met alleen ecg kenmerken.
- Behandeling: ablatie (zeker als de bypass maligne is)

Atriale tachycardie



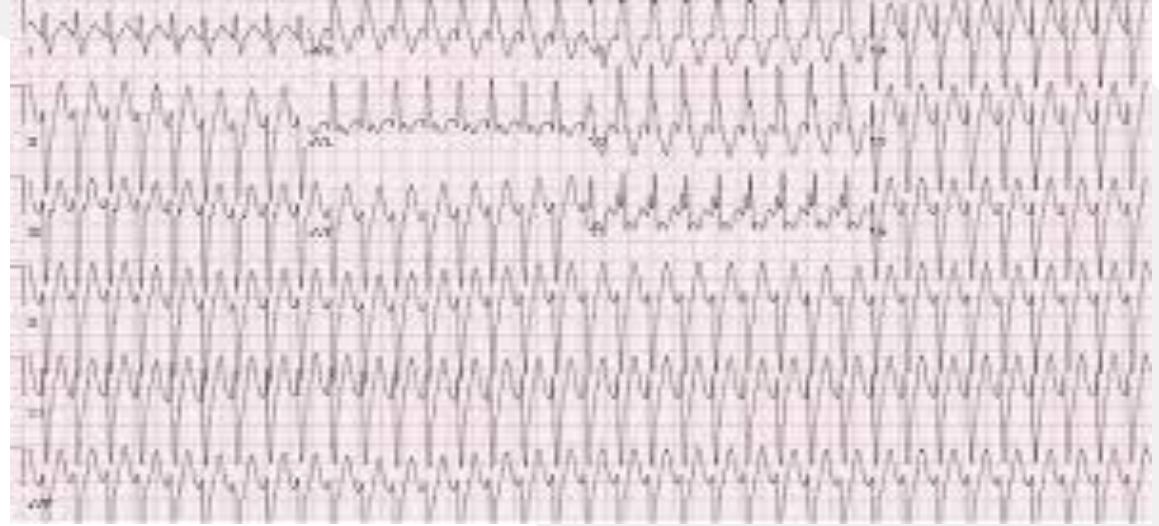Verzamelnaam voor ritmestoornissen in linker of rechter atrium

Oorzaken: eerdere ablaties, overbelasting atria, spontaan

Klachten: moe, dyspnoe, beperkte inspannings mogelijkheden.

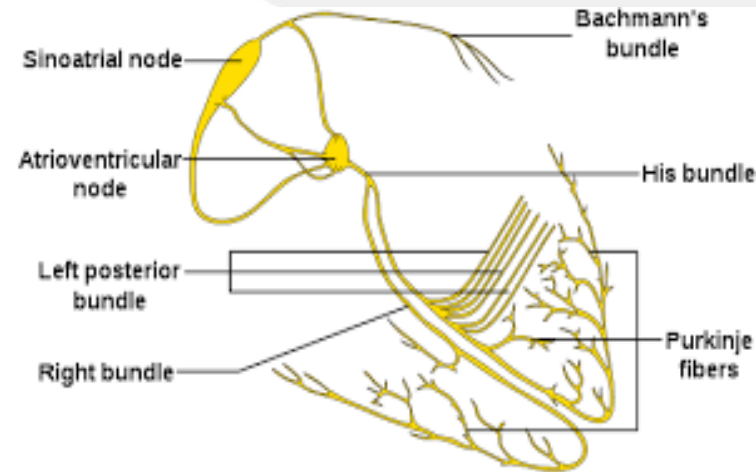
Behandeling: medicatie/ablatie

VT en PVC



- PVC-> uit één focus afkomstig
- VT-> komt meestal uit een gebied
- Oorzaken: pvc-> ontstaat spontaan in gezond hart
- VT-> ontstaat bij hartziekte (b.v. infarct of non ischemische cardiomyopathie) of na intoxicatie of drugsgebruik.
- Klachten: pvc-> heel divers, van weinig tot veel
- VT-> duizelig, wegraking
- Behandeling: medicatie/ ablatie

His ablatie



- Bij atriumfibrilleren waarbij geen enkele therapie succesvol is.
- NB: patient dient al een pacemaker te hebben gekregen!!!

Dank voor de aandacht!!!

